

Анатомия системы корневых каналов зубов нижней челюсти по данным конусно-лучевой компьютерной томографии

С.Н. РАЗУМОВА, д.м.н., профессор, зав. кафедрой

А.С. БРАГО, к.м.н., доцент

Л.М. ХАСХАНОВА, ассистент

Х.Б. БАРАКАТ, аспирант

А. ХУАЙЖИ, аспирант

А.С. МАНВЕЛЯН, к.м.н., старший преподаватель

Кафедра пропедевтики стоматологических заболеваний

ФГАОУ ВО Российский университет дружбы народов Министерства науки и высшего образования РФ

Anatomy of the root canal system of the mandible teeth according to cone-beam computed tomography

S.N. RAZUMOVA, A.S. BRAGO, L.M. KHASKHANOVA, Kh.B. BARAKAT, A. KHUAYZHI, A.S. MANVELYAN

Резюме

В статье представлены данные по анатомии корневых каналов зубов нижней челюсти у жителей Московского региона, полученные с помощью конусно-лучевой компьютерной томографии. Достижения науки и техники последних лет позволяют широко использовать конусно-лучевую компьютерную томографию для изучения анатомии системы корневых каналов, что чрезвычайно актуально для стоматологов, занимающихся эндодонтической практикой.

Ключевые слова: анатомия корневых каналов, фронтальные зубы, жевательные зубы, конусно-лучевая компьютерная томография (КЛКТ).

Abstract

The article presents information on root canal anatomy for the mandibular teeth among the residents of the Moscow region obtained by cone-beam computed tomography. The achievements of science and technology in recent years allow a wide use of cone-beam computed tomography to study the anatomy of the root canal system, which is extremely important for dentists working in endodontic practice.

Key words: anatomy of root canals, frontal teeth, cone-beam computed tomography (CBCT).

С появлением конусно-лучевой компьютерной томографии расширились возможности для изучения анатомии системы корневых каналов. Знание анатомической системы корневых каналов является определяющим в планировании лечения и в успехе проводимого эндодонтического лечения [1, 3]. Особенно актуальными эти вопросы становятся при необходимости проведения лечения периапикальных поражений и повторном эндодонтическом лечении, планировании хирургического вмешательства на зубе и периапикальных тканях [4, 5]. Изучение анатомии корневых каналов проводилось многими исследователями на удаленных зубах и рентгенологически [2, 12]. По данным различных авторов, проводивших исследования в различных популяциях, анатомия системы корневых каналов имеет популяционные особенности [1, 3, 18]. В РФ изучение анатомии системы корневых каналов проводилось в некоторых регионах. До настоящего времени мы имеем разрозненные данные по анатомии корневых

каналов, что делает актуальным исследование этого вопроса в различных регионах РФ [1, 3].

ЦЕЛЬ ИССЛЕДОВАНИЯ

Изучить анатомию системы корневых каналов зубов нижней челюсти у жителей Московского региона с применением КЛКТ.

МАТЕРИАЛЫ И МЕТОДЫ ИССЛЕДОВАНИЯ

Исследование проводилось на стоматологическом томографе KaVo 3D eXam в сети диагностических центров ООО «Золотое сечение». Для проведения исследования были проанализированы КЛКТ 105 пациентов в возрасте от 20 до 70 лет. Эндодонтически леченые зубы исключались из исследования. Оценивались количество корней в каждом зубе нижней челюсти, количество корневых каналов в каждом корне. Все полученные данные статистически обработаны с использованием лицензионного пакета IBM SPSS Statistics V22.0.

РЕЗУЛЬТАТЫ ИССЛЕДОВАНИЯ И ИХ ОБСУЖДЕНИЕ

Анализ строения зубов и количества каналов в зубах на нижней челюсти представлен в таблице 1.

В нашем исследовании выявлено, что нижние фронтальные резцы и клыки в 100% случаев являются однокорневыми и имеют один канал. Madeira & Hetem [11] (Бразилия), 99,7%, Walker [17] (Китай), 99%, – также в большинстве случаев определили один канал в нижних резцах. В данной статье мы не анализируем форму канала (рис 1).

Первый премоляр нижней челюсти в 100% случаев определен с одним корнем, но количество каналов варьирует: один канал определен в 84% случа-

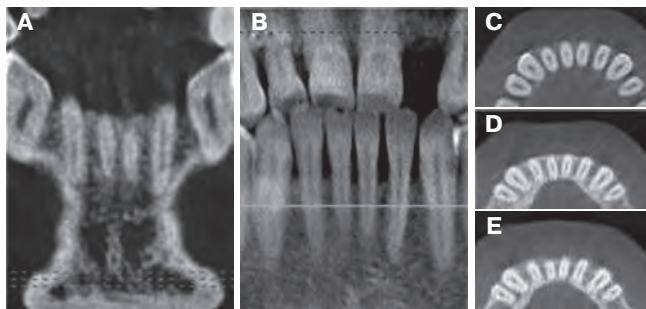


Рис. 1. КЛКТ – нижние резцы: (А) фронтальный срез, (В) панорамный срез, (С) горизонтальный срез устьевой части, (D) горизонтальный срез средней части корня, (Е) горизонтальный срез апикальной части корня

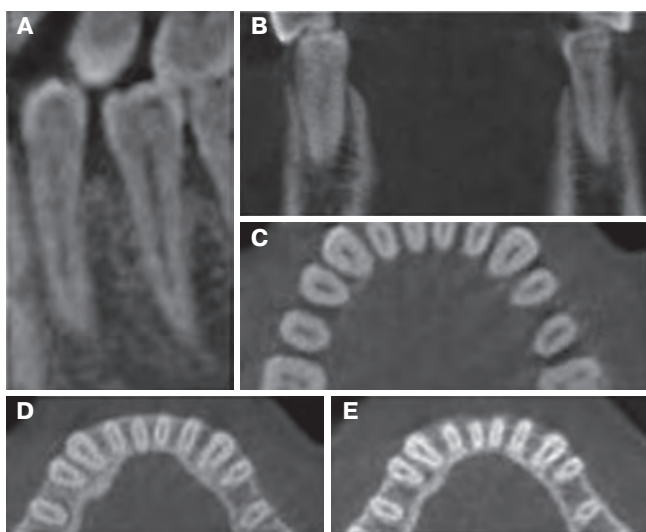


Рис. 2. КЛКТ – нижние премоляры: (А) сагиттальный срез, (В) фронтальный срез, (С) горизонтальный срез устьевой части, (D) горизонтальный срез средней части корня, (Е) горизонтальный срез апикальной части корня

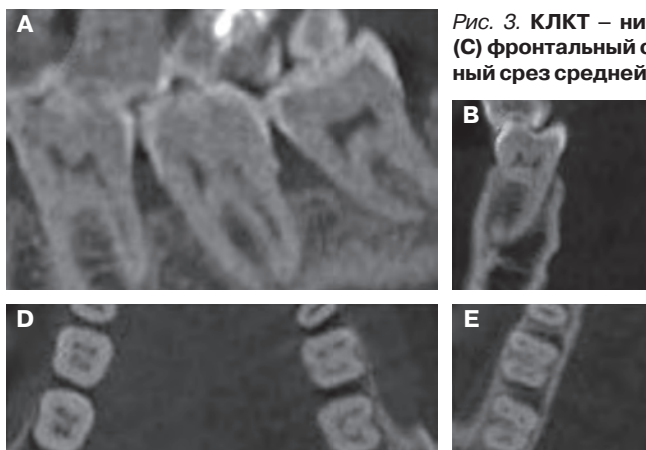


Рис. 3. КЛКТ – нижние моляры: (А) сагиттальный срез, (В) фронтальный срез, (С) фронтальный срез, (D) горизонтальный срез устьевой части, (Е) горизонтальный срез средней части корня, (F) горизонтальный срез апикальной части корня

ев, два – в 16% случаев. Это совпадает с данными Calışkan et al. [10] (Турция) – 18,8% – два канала и Zillich and Dowson [19] (США) – 18,9% – два канала и Abraham and Gopinath [6] (Эмираты) – 35% – два канала, Burklein et al. [9] (Германия) – 21,9% – два канала.

Второй премоляр нижней челюсти в одном клиническом случае (0,6%) имел два корня и в 23,2% случаев определялась двухканальная система. Схожие данные опубликованы Sert and Bayirli [14] (Турция) – 29% – двухканальный зуб и Al-Qudah and Awawdeh [7] – 22,8%, Bolhari et al. [8] (Иран) – 8,7% (рис. 2).

Первый моляр нижней челюсти в 100% случаев имел два корня. Количество каналов варьирует от двух до четырех. Чаще всего (59,8%) встречается трехканальная система. Близкие данные опубликованы Vertucci [16] (США) – 59%, Pineda and Kuttler [13] (Мексика) 57%, Calışkan et al. [10] (Турция) – 56,6%, Skidmore and Bjorndal [15] (США) выявили – 55,5% случаев, Sert and Bayirli [14] (Турция) выявили 52% случаев трехканальных первых моляров нижней челюсти.

Четырехканальная система первого моляра нижней челюсти выявлена в нашем исследовании в 39% случаев, что соотносится с данными исследования Wasti et al. [19] (Пакистан), в котором четыре канала определялись в 43,3%. Остальные исследователи дают более низкие значения частоты встречаемости четырехканальной корневой системы моляров на нижней челюсти.

При анализе строения второго моляра нижней челюсти нами определены двух-, трех- и четырехканальные системы. В 67,8% случаев – это трехканальный зуб с двумя медиальными каналами (рис. 3). Наиболее близкие данные мы определили у Caliskan et al. [10] (Турция) – 56,9% – два канала в медиальном корне.

Третий моляр нижней челюсти в большинстве случаев имеет два корня (90,8%), а системы каналов могут быть двух- и трехканальные.

Выводы

КЛКТ – метод, позволяющий изучить анатомию корневых каналов *in vivo*. Планирование эндодонтического лечения необходимо проводить с учетом анатомии корневых каналов в данном регионе. В Московском регионе для первого моляра нижней челюсти характерно трехканальное строение в 59,8% случаев, четырехканальное – в 39% случаев и двухканальное – в 1,2% случаев. Для второго моляра характерно трехканальное строение в 67,8% случаев и с одинаковой частотой определены двух- и четырехканальные системы. В первом и втором премолярах в большинстве случаев (84% и 76% соответственно) определены одноканальные системы. В 16% в

Таблица 1. Анатомия системы корневых каналов зубов нижней челюсти

Зуб	Количество зубов	Корни	Количество зубов	Каналы	Количество зубов
Центральный резец	196 (100%)	1	196 (100%)	1	196 (100%)
Боковой резец	202 (100%)	1	202 (100%)	1	202 (100%)
Клык	206 (100%)	1	206 (100%)	1	206 (100%)
Первый премоляр	188 (100%)	1	188 (100%)	1	158 (84%)
				2	30 (16%)
Второй премоляр	155 (100%)	1	154 (99,4%)	1	118 (76,8%)
		2	1 (0,6%)	2	36 (23,2%)
Первый моляр	82 (100%)	2	82 (100%)	2	1 (1,2%)
				3	49 (59,8%)
				4	32 (39%)
Второй моляр	127 (100%)	1	2 (1,6%)	2	2
		2	125 (98,4%)	2	19
				3	86 (67,8%)
				4	20 (15,7%)
Третий моляр	98 (100%)	1	9 (9,2%)	1	1 (1,1%)
				2	8
		2	89 (90,8%)	2	31
				3	58 (59,1%)

первом премоляре и 23% во втором соответственно выявлены двухканальные системы. Резцы и клыки в нашем исследовании выявлены с одноканальной структурой в 100% случаев. Противоречивые данные анатомического строения системы корневых каналов можно объяснить различными методами исследования, а также, по-видимому, различными возрастными особенностями групп обследованных либо неравномерностью этих групп.

СПИСОК ИСПОЛЬЗОВАННОЙ ЛИТЕРАТУРЫ

1. Алямовский В. В., Левенец О. А., Левенец А. А. Множественные анатомические вариации строения моляров верхней челюсти // Эндодонтия Today. 2014. №4. С. 22-25.
2. Alaymovsky V. V., Levenetc O. A., Levenetc A. A. Mnozhestvennyye anatomicheskie variacii stroeniya molyarov verkhney chelusti // Endodontiya Today. 2014. №4. P. 22-25.
3. Блинов В. С., Карташов М. В., Жолудев С. Е., Зорникова О. С. Оценка возможностей конусно-лучевой компьютерной томографии в диагностике анатомии канально-корневой системы моляров верхней и нижней челюстей // Радиология – практика. 2016. №5 (59). С. 6-15.
4. Blinov V. S., Kartashov M. V., Zholudev S. E., Zornicova O. S. Ocenka vozmozhnostey konusno-luchevoy komputernoy tomografii v diagnostike anatomii kanalno-kornevoy systemy molyarov verkhney i nizhney chelustey // Radiologiya – praktika. 2016. №5 (59). P. 6-15.
5. Македонова Ю. А., Фирсова И. В., Поройский С. В., Тригolos Н. Н., Марымова Е. Б. Клинико-рентгенологические особенности строения полости зуба и корневых каналов зубов нижней челюсти // Современные проблемы науки и образования. 2015. №1. С. 1308.
6. Makedonova Ju. A., Firsova I. V., Poroytsky S. V., Trigolos N. N., Marymova E. B. Kliniko-rentgenologicheskoye osobennosti stroeniya polosti zuba i kornevych kanalov zubov nizhney chelusti // Sovremennyye problemy nauki i obrazovaniya. 2015. №1. S. 1308.
7. Разумова С. Н., Надточий А. Г., Браго А. С., Васильев Ю. Л., Тихонова С. Н. Особенности рентгеноконтрастности МТА-содержащих цементов, по данным прицельной внутриротовой рентгенографии и КЛКТ // Эндодонтия Today. 2018. №1. С. 77-79.
8. Razumova S. N., Nadtochiy A. G., Brago A. S., Vasilyev Yu. L., Tichonova S. N. Osobennosti rentgenkontrastnosti MTA-soderzashchih cementov, po dannym vnutrirotovoy rentgenografii i KЛKT // Endodontiya Today. 2018. №1. P. 77-79.
9. Разумова С. Н., Селифанова Е. И., Манвелян А. С., Фомина А. Д., Альсехнауи Р. Опыт сочетанного лечения хронического апикального периодонтита с применением оперативных методов лечения // Эндодонтия Today. 2017. №2. С. 55-58.

Rasumova S. N., Selifanova E. I., Manvelyan A. S., Fomina A. D., Alsechnai R. Opyt sochetannogo lecheniya chronicheskogo apikalnogo periodontita s primeneniem operativnykh metodov lecheniya // Endodontiya Today. 2017. №2. P. 55-58.

6. Abraham S. B., Gopinath V. K. Root canal anatomy of mandibular first premolars in an Emirati subpopulation: A laboratory study // Eur J Dent. 2015. Oct-Dec. №9 (4). P. 476-82. – doi: 10.4103/1305-7456.172618.

7. Awawdeh L. A., Al-Qudah A. A. Root form and canal morphology of mandibular premolars in a Jordanian population // Int Endod J. 2008. №41. P. 240.

8. Bolhari B., Assadian H., Fattah T. Evaluation of the root canal morphology of mandibular second premolars in an Iranian population // J Dent (Tehran). 2013. №10 (6). P. 516.

9. Bürklein S., Heck R., Schäfer E. Evaluation of the root canal anatomy of maxillary and mandibular premolars in a selected German population using cone-beam computed tomographic data // J Endod. 2017. Sep. №43 (9). P. 1448-1452. – doi: 10.1016/j.joen.2017.03.044.

10. Calişkan M. K., Pehlivan Y., Sepetcioğlu F. et al: Root canal morphology of human permanent teeth in a Turkish population // J Endod. 1995. №21. P. 200.

11. Madeira M. C., Hetem S. Incidence of bifurcations in mandibular incisors // Oral Surg Oral Med Oral Pathol. 1973. Oct. №36 (4). P. 589-591.

12. Patel S., Durack C., Abella F., Shemesh H., Roig M., Lemberg K. Cone beam computed tomography in Endodontics – a review // Int Endod J. 2015. №48. P. 3-15.

13. Pineda F., Kuttler Y. Mesiodistal and buccolingual roentgenographic investigation of 7275 root canals // Oral Surg Oral Med Oral Pathol. 1972. №33. P. 101.

14. Sert S., Bayirli G. S. Evaluation of the root canal configurations of the mandibular and maxillary permanent teeth by gender in the Turkish population // J Endod. 2004. №30. P. 391.

15. Skidmore A. E., Bjorndal A. M. Root canal morphology of the human mandibular first molar // Oral Surg Oral Med Oral Pathol. 1971. №32. P. 778.

16. Vertucci F. J. Root canal anatomy of the human permanent teeth // Oral Surgery, Oral Medicine, Oral Pathology. 1984. №58 (5). P. 589-599.

17. Walker R. T. The root canal anatomy of mandibular incisors in a southern Chinese population // Int Endod J. 1988. №21. P. 218.

18. Wasti F., Shearer A. C., Wilson N. H. Root canal systems of the mandibular and maxillary first permanent molar teeth of South Asian Pakistanis // Int Endod J. 2001. №34. P. 263.

19. Zillich R., Dowson J. Root canal morphology of mandibular first and second premolars // Oral Surg Oral Med Oral Pathol. 1973. №36. P. 738.

Поступила 25.10.2018

Координаты для связи с авторами:
117198, г. Москва, ул. Миклухо-Маклая, д. 6