Хирургическое лечение одонтогенных компрессионных травм нижнего альвеолярного нерва после эндодонтических вмешательств

Л.А. ГРИГОРЬЯНЦ*, д.м.н., проф., гл. врач
С.В. СИРАК**, д.м.н., проф., зав. кафедрой
А.В. ЕЛИЗАРОВ**, асс.
И.А. КОПЫЛОВА**, доц.
А.В. АРУТЮНОВ**, доц.
*ГБУЗ «Городская стоматологическая поликлиника № 62 Департамента здравоохранения города Москвы»
**Кафедра стоматологии Ставропольского государственного медицинского университета

Surgical treatment odontogenetic compression injury of inferior alveolar nerve after endodontic treatment

L.A. GRIGORYANTS, S.V. SIRAK, A.V. ELIZAROV, I.A. KOPYLOVA, A.V. ARUTJUNOV

Резюме: **Проблема профилактики и лечения осложнений, возникающих при пломбировании корневых каналов зубов различными материалами, остается актуальной. В статье рассматриваются вопросы хирургического лечения одонтогенных компрессионных травм нижнего альвеолярного нерва после эндодонтических вмешательств. Хирургическое вмешательство заключалось в удалении пломбировочного материала из нижнечелюстного канала. Из 92 обследованных больных прооперированы 89 пациентов, три человека от оперативного вмешательства отказались. Установлено, что лечение больных с острой компрессионно-токсической невропатией нижнего альвеолярного нерва, как тяжелого осложнения, необходимо начинать максимально рано с проведения интенсивной терапии, относясь к данной патологии, как к неотложному состоянию.**

Ключевые слова: **травма, нижний альвеолярный нерв, эндодонтические вмешательства, нижняя челюсть, нижнечелюстной канал.**

Abstract: **Problem of prevention and treatment of complications arising from the root canal teeth with different materials, remains urgent. The article deals with the surgical treatment of odontogenic compression injury of inferior alveolar nerve after endodontic procedures. Surgery is to remove the filling material of the mandibular canal. Of the 92 examined patients operated on 89 patients, 3 persons refused the surgery. Found that treatment of patients with acute compression-toxic neuropathy inferior alveolar nerve, severe complications should begin as early in intensive care, treating this disease, as the urgency of. The developed method is rapid access to the mandibular canal has advantages over access by gingival margin and horizontal cutting method, with the ability to remove all the filling material, to receive an autograft for closure of the defect cortical bone jaw, prevent gum recession in the post-operative period and gives a positive result in 98% of cases**

Key words: **trauma, inferior alveolar nerve, endodontic intervention, mandible, mandibular canal.**

Введение

Проблема профилактики и лечения осложнений, возникающих при пломбировании корневых каналов зубов различными материалами, остается актуальной [4-7, 17, 18, 20, 25]. Одним из наиболее тяжелых осложнений является одонтогенная компрессионная травма нижнего альвеолярного нерва (НАН), вызванная выведением пломбировочного материала в нижнечелюстной канал [1, 5, 6, 11, 12]. Причем нередко «активная заапикальная терапия» сопровождается множественным выведением корневого герметика за пределы корневого канала (рис. 1, 2).

Причины данного осложнения достаточно подробно исследовались в научных работах последних лет [4-6, 8-10, 17, 20, 23]. Некоторые авторы выделяют анатомо-топографические предпосылки к возникновению подобного осложнения. Однако основные причины – врачебные ошибки, такие как отсутствие рентгеноконтроля на этапах лечения, работа без апекслокатора, метод «одной пасты» или «одного штифта», использование машинных каналонаполнителей при лечении постоянных зубов с незавершившимся формированием верхушек корней и т. п.

Механизм повреждения сосудисто-нервного пучка нижней челюсти изучен недостаточно подробно [2, 7, 8, 11]. Известно лишь то, что возникающие явления компрессионного сдавления нерва вместе с химико-токсическим действием самого пломбировочного материала [12], выведенного в полость канала, создают характерную клинику стойкой гипо- и паре-

Рис. 1. **Ортопантомограмма больной С., 16 лет**

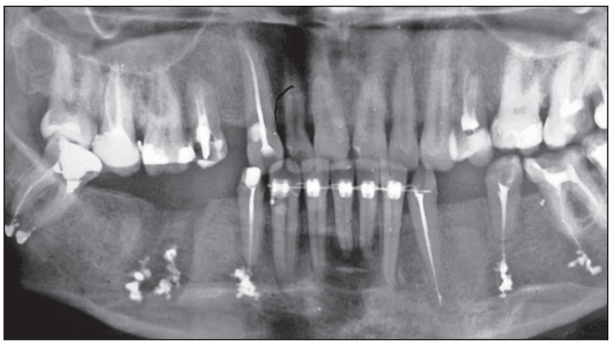

Рис. 2. **Ортопантомограмма больной К., 39 лет (из «коллекции» профессора Боровского Е. В., любезно предоставленная одному из авторов статьи)**

стезии в периферических отделах нижнего альвеолярного нерва [6, 11, 12, 14, 16, 21]. Рядом авторов установлено, что повышение порога электровозбудимости кожи соответствующих зон лица до 100 мкА и снижение электровозбудимости пульпы соседних с «причинным» зубов до 30-40 мкА при выведении пломбировочного материала в нижнечелюстной канал (НК), даже без выраженного болевого синдрома, свидетельствует компрессионной травме и нарушении периферического кровообращения в бассейне нижней альвеолярной артерии.

В многочисленных исследованиях были изучены как нежелательные последствия врачебных процедур при эндодонтическом лечении, так и токсичность используемых пломбировочных материалов, приводящих к серьезным осложнениям, которые могут протекать безболезненно (образование гранулем и кист) или с различными проявлениями ятрогенных невропатий III ветви тройничного нерва в виде парестезии и лицевых болей [4, 6, 12, 18, 21, 23]. Такие тяжелые последствия ошибок эндодонтического лечения, когда повреждается сосудисто-нервный пучок, располагающийся в нижнечелюстном канале, требуют раннего лечения, направленного на устранение причины и на коррекцию патогенетических звеньев развившегося осложнения.

Таким образом, повреждение нижнечелюстного нерва и его ветвей пломбировочным материалом, выражающееся в гипо- и парестезии соответствующих зон кожи лица, болях различной силы и продолжительности, а также в возможном развитии гнойно-воспалительных процессов в окружающих тканях [4, 8, 16], требует оперативного удаления корневого герметика [3, 6, 11]. В этой связи ранняя диагностика и хирургическое лечение этого осложнения, причиняющего тяжелые страдания больным, представляется социально значимым и актуальным способом совершенствования стоматологической помощи.

ЦЕЛЬ ИССЛЕДОВАНИЯ

Повышение эффективности хирургического лечения одонтогенной компрессионной травмы нижнего альвеолярного нерва, вызванной выведением пломбировочного материала в нижнечелюстной канал.

МАТЕРИАЛ И МЕТОДЫ ИССЛЕДОВАНИЯ

Клинические наблюдения были проведены у 92 пациентов в возрасте от 16 до 67 лет, из них женщин – 89, мужчин – 3. У всех пациентов выявлен пломбировочный материал, выведенный в область нижнечелюстного канала. Методика операции (патент на изобретение RUS 2348434 от 09.01.2007). После местного

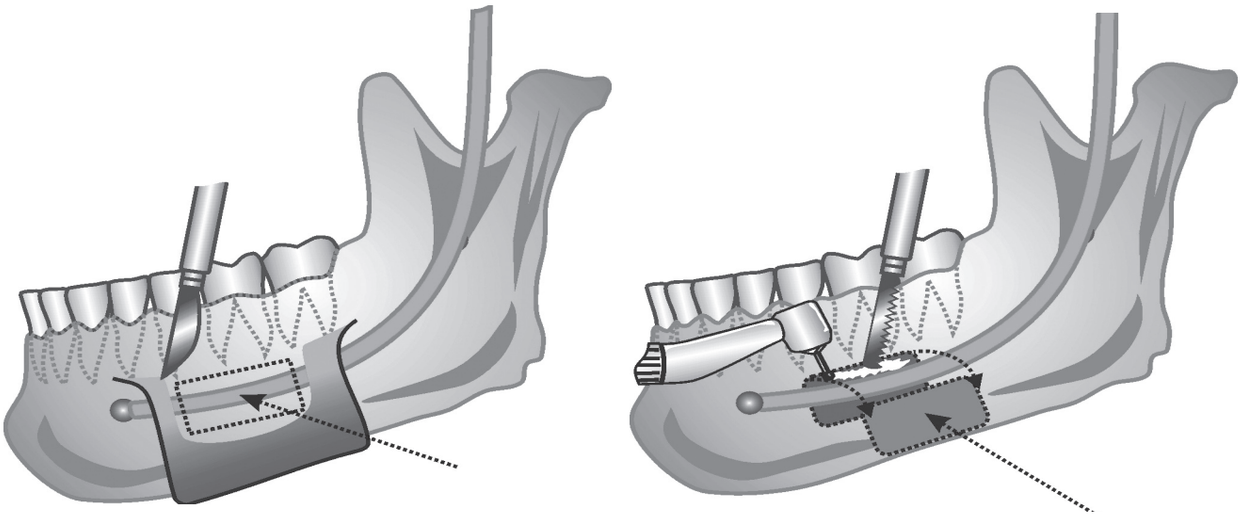

Рис. 3. **Отслойка слизисто-надкостничного лоскута с вертикальным послабляющим разрезом в области клыка. Разметка костного окна. Справа – выпиливание кортикальной пластинки челюсти с использованием страйт-пилы**

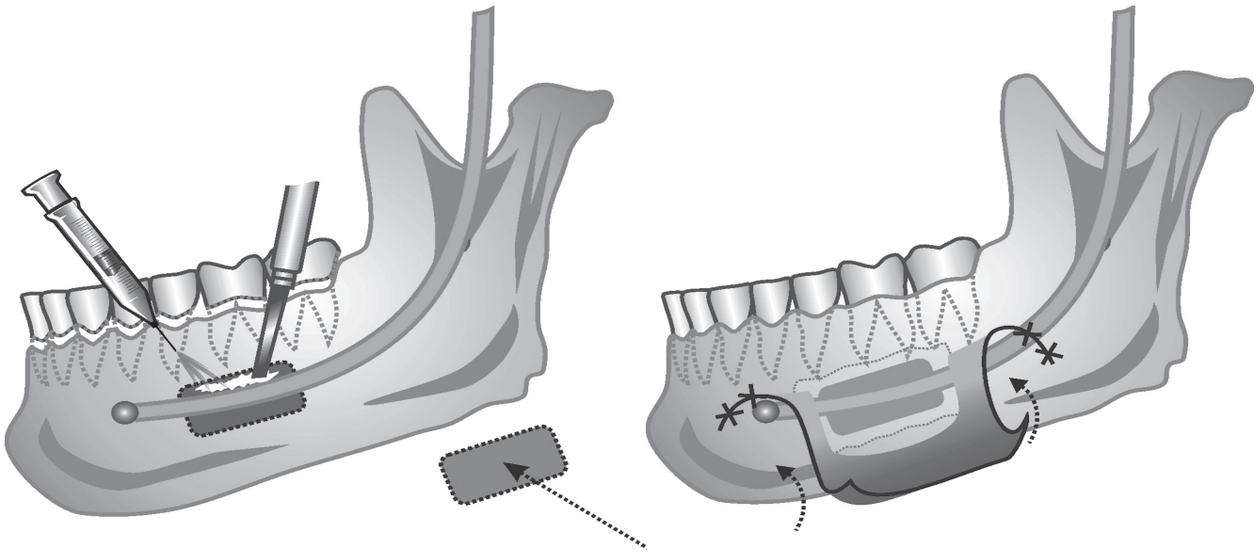

Рис. 4. **Удаление пломбировочного материала с постоянной ирригацией операционной раны растворами антисептиков, слева – репозиция фрагмента кортикальной пластинки, наложение биорезорбируемой мембраны. Справа – закрытие раны слизисто-надкостничным лоскутом**

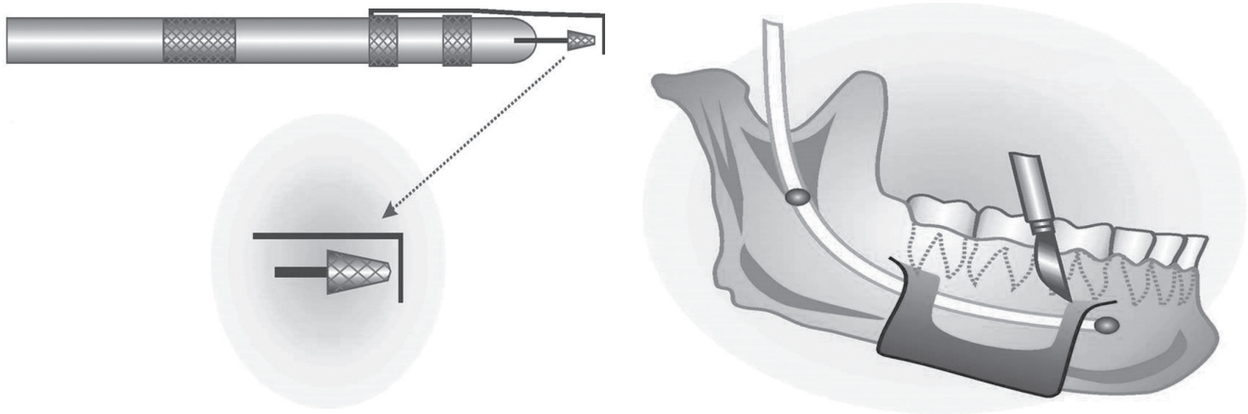

Рис. 5. **Методика доступа к нижнечелюстному каналу по Сабалису Г. И. и Карлову В. А. Хирургическая фреза с ограничителем (слева), разрез (справа)**

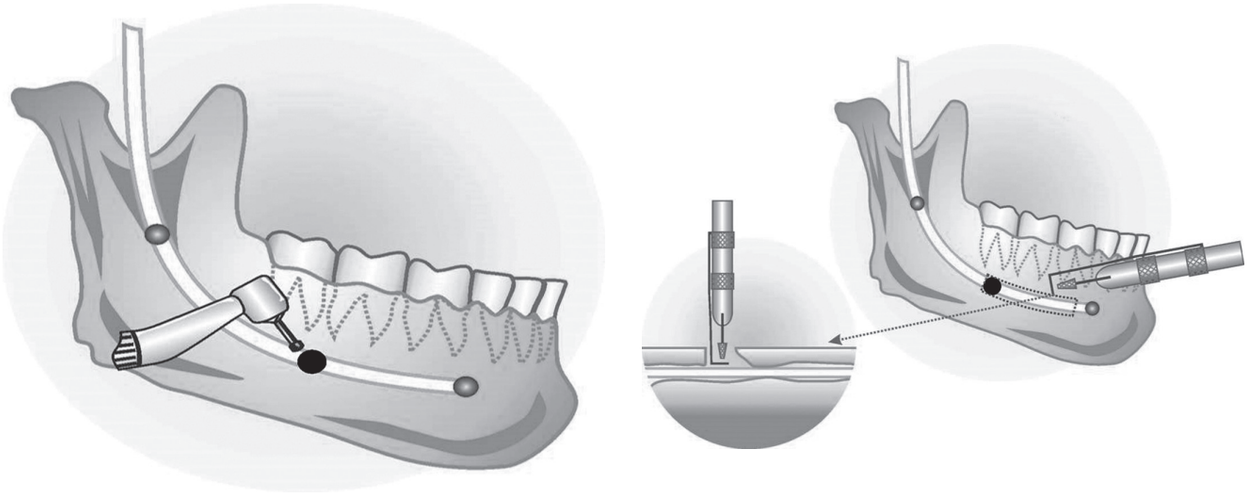

Рис. 6. **Методика доступа к нижнечелюстному каналу по Сабалису Г. И. и Карлову В. А. Перфорация кортикальной пластинки нижней челюсти (слева), горизонтальный пропил (справа)**

обезболивания производили разрез вестибулярнее края резидуального альвеолярного гребня, от ретромолярной области до медиальной части клыка, где выполняли вертикальный послабляющий разрез. Слизисто-надкостничный лоскут откидывали до нижней границы нижней челюсти и проводили остеотомию в виде вытянутого окошка прямоугольной формы (рис. 3) в средней или нижней трети челюсти, на 5 мм дистальнее подбородочного отверстия. Распил кортикальной пластинки нижней челюсти проводили с использованием страйт-пилы и пьезохирургического аппарата Volex (США), сопровождая обильной ирригацией операционной зоны стерильным физраствором (рис. 4). Полученный аутотрансплантат помещали в физиологический раствор, после удаления пломбировочного материала укладывали без дополнительной фиксации, прикрывали слизисто-надкостничным лоскутом и ушивали (рис. 2). Полноту удаления материала при предполагаемом поражении периневральных тканей контролировали рентгенологически, в том числе методами цифровой аналоговой рентгенографии и радиовизиографии. Интраоперационный мониторинг проводили с помощью аппарата Viking Quest (США), который обеспечивает широкие возможности необходимые для нейрофизологического мониторинга во время оперативных вмешательств.

Комплекс послеоперационной терапии включал: фонофорез гидрокортизоном (у пациентов с большим сроком нахождения пломбировочного материала в НК), амплипульс-форез 2% раствором никотиновой кислоты, витаминотерапия – витамин В12 (по 1 мл в/м №12), В1 (по 2 мл в/м №12). Кроме этого, всем пациентам через две недели после операции назначалось грязелечение для восстановления периферического кровообращения и чувствительности в мягких тканях – наружные аппликации на нижнечелюстную область тамбуканской грязи в стерильных изолирующих салфетках с двумя электродами (1-2 мкА) по 15 минут №20. Общеукрепляющая терапия включала инъекции АТФ по 1мл в/м №20 в сочетании с общим бальнеологическим лечением – гидромассажем №10, хвойно-жемчужными №10 и сульфидными ваннами №10. Назначалась иглорефлексотерапия в локальных и региональных точках иглами длиной 13 мм (в точке 3, третий квадрат, посередине верхней горизонтальной линии, проведенной через мочку уха на стороне поражения) двумя курсами по 15 процедур с перерывом семь дней.

Для нормализации кровоснабжения и ликвидации гипоксии тканей у пациентов с длительным сроком нахождения пломбировочного материала в нижнечелюстном канале (от 9 месяцев до 1,5 лет), после оперативного удаления корневого герметика из НК и комплексного лечения, проводили курс локальной (внутриротовой) ГБО-терапии [8].

РЕЗУЛЬТАТЫ ИССЛЕДОВАНИЯ И ИХ ОБСУЖДЕНИЕ

Как показали наши наблюдения, удаление пломбировочного материала, независимо от его количества, необходимо проводить как можно раньше, чтобы устранить как механическое, так и токсическое действие пломбировочного материала на ткани сосудисто-нервного пучка. Хирургическое вмешательство заключалось в удалении пломбировочного материала из нижнечелюстного канала. Из 92 обследованных больных прооперированы 89 пациентов, три человека от оперативного вмешательства отказались. С целью повышения эффективности лечения, а также выявления степени повреждения нерва проведены исследования электровозбудимости зон лица, при этом определялся характер возникающего у пациентов болевого синдрома, степень нарушения чувствительности тканей челюстно-лицевой области, их эмоционально-личностные особенности. Результаты проведенных исследований позволяют сделать следующие выводы. Характер развивающегося болевого синдрома зависит от длительности нахождения пломбировочного материала в НК. При небольших сроках (до одного месяца) внимание пациентов обращено на чувственное восприятие боли (оценка острой, тупой боли и эмоционально-аффективная оценка боли), тогда как при больших сроках (от шести месяцев) – на частоту и продолжительность приступов боли. Психологические особенности восприятия боли коррелировали с показателями соматосенсорных вызванных потенциалов: чем в большей степени было выражено чувственное восприятие боли, тем больше была амплитуда поздних волн (латентный период более 250 мс) и меньше амплитуда ранних волн (латентный период менее 200 мс). Это может отражать активацию противоболевых систем организма пациентов.

Показанием к хирургическому лечению больных с выведенным пломбировочным материалом в область нижнечелюстного канала является наличие боли, онемения нижней губы и рентгенологическое определение инородного тела в нем. Противопоказанием к применению разработанного способа хирургического лечения считали общее состояние организма больного, которое является противопоказанием для любого хирургического вмешательства в челюстно-лицевой области.

В ходе исследования проведен сравнительный анализ нескольких методов оперативного доступа к нижнечелюстному каналу. Методика горизонтального пропила наружной кортикальной пластинки НЧ с применением оригинального устройства (фрезы с ограничителем, предохраняющим нижнеальвеолярный сосудисто-нервный пучок от повреждения) по Сабалису Г. И. и Карлову В. А. (1982), а также метод оперативного доступа к НК по зубодесневому краю (Григорьянц Л. А., Томазов М .В., 2003) имеют ряд существенных недостатков (рис. 5-6). В частности, авторы не учитывали топографо-анатомические особенности расположения нижнечелюстного канала в теле нижней челюсти.

Первую методику использовали у 9 больных, вторую у 10, собственную – у 70 пациентов. Эффективность методов мы оценивали по следующим критериям: возможность удаления всего пломбировочного материала из нижнечелюстного канала и губчатой костной ткани, отсутствие осложнений в послеоперационном периоде и степень восстановления функций нижнеальвеолярного нерва через равные промежутки времени.

Как показали проведенные исследования, при использовании методики, предложенной Сабалисом Г. И. и Карловым В. А. (1982), полноценно удалить весь пломбировочный материал без расширения зоны пропила не удается. Из девяти пациентов, которым применялась данная методика оперативного доступа, у восьми потребовалось значительное увеличение зоны остеотомии, особенно по высоте тела челюсти. В этой связи, получить аутотрансплантат для последующего закрытия дефекта не представлялось возможным.

Метод оперативного доступа к НК по зубодесневому краю по Л.А. Григорьянцу и М.В. Томазову (2003) предполагает использование биорезорбируемых материалов для закрытия перфорационного отверстия в нижней челюсти. Данная методика была сопряжена с рядом трудностей: у многих пациентов отмечались сильные боли в области вмешательства, повышение температуры и сукровичное отделяемое из раны, нередко с гнойными включениями. Осложнения подобного рода в послеоперационном периоде мы наблюдали у 8 из 10 больных, поэтому от использования остеопластических материалов и самой методики доступа к НК по зубодесневому краю в дальнейшем пришлось отказаться. Сроки заживления операционной раны после использования двух первых методов были существенно больше (на 6-9 дней), чем при использовании авторской методики с применением аутотрансплантата [4].

В этой связи, разработанная авторская методика вестибулярного оперативного доступа с формированием костного фрагмента кортикальной пластинки прямоугольной формы, используемого в дальнейшем в качестве аутотрансплантата, по нашему мнению, наиболее предпочтительна [3]. У всех 70 пациентов, прооперированных с помощью данного метода, пломбировочный материал был удален полностью, а послеоперационные осложнения в виде повышения температуры, боли и отека мы наблюдали только у одного пациента. Кроме того, при использовании данной методики восстановление чувствительности зон иннервации нижнеальвеолярного нерва, включающих кожу подбородка и нижней губы, проходило на 15-20%, а десен и пульпы зубов – на 25-35% быстрее, чем при других методах оперативного вмешательства. Большой интерес представляет статистика изучаемых осложнений – из 92 пациентов с данной патологией только трое мужчин. Такая же «дискриминация» по половому признаку была обнаружена нами и в доступной литературе [6, 14, 20, 23, 24]. Ответ на вопрос о причинах такого разделения, по нашему мнению, не может быть обусловлен только анатомическими причинами (хотя этот фактор мы считаем основным) и требует дополнительного изучения.

Таким образом, операция удаления пломбировочного материала из нижнечелюстного канала с применением широкого оперативного доступа по вестибулярной поверхности нижней челюсти с использованием аутотрансплантата для закрытия дефекта выполняется быстро, технически не сложна, позволяет убрать весь пломбировочный материал, избежать осложнений в послеоперационном периоде и сократить период восстановления функций нижнеальвеолярного нерва.

Выводы

1. Лечение больных с острой компрессионно-токсической травмой нижнего альвеолярного нерва, как тяжелого осложнения, вызванного ошибочным выведением пломбировочного материала в нижнечелюстной канал, необходимо начинать максимально рано с проведения интенсивной терапии, относясь к данной патологии, как к неотложному состоянию.

2. Разработанный метод оперативного доступа к НК имеет преимущества перед доступом по зубодесневому краю и методу горизонтального пропила, благодаря возможности убрать весь пломбировочный материал, получить аутотрансплантат для закрытия дефекта кортикальной пластинки челюсти, предупредить рецессию десны в послеоперационном периоде и дает положительный результат в 98% случаев.

Поступила 18.09.2013

Координаты для связи с авторами:
355000, Ставрополь, ул. Мира, д. 310, ГБОУ ВПО «Ставропольский государственный медицинский университет МЗ РФ»
Кафедра стоматологии

СПИСОК ИСПОЛЬЗОВАННОЙ ЛИТЕРАТУРЫ

1. Григорьянц Л. А., Бадалян В. А., Томазов М. Тактика лечения больных с выведенным пломбировочным материалом за пределы корня зуба // Клиническая стоматология. 2001. №1. С. 38.

Grigor'janc L. A., Badaljan V. A., Tomazov M. Taktika lechenija bol'nyh s vyvedennym plombirovochnym materialom za predely kornja zuba // Klinicheskaja stomatologija. 2001. №1. S. 38.

2. Григорьянц Л. А., Сирак С. В., Будзинский Н. Э. Некоторые особенности топографии нижнечелюстного канала // Клиническая стоматология. 2006. №1. С. 46-51.

Grigor'janc L. A., Sirak S. V., Budzinskij N. E. Nekotorye osobennosti topografii nizhnecheljustnogo kanala // Klinicheskaja stomatologija. 2006. №1. S. 46-51.

3. Григорьянц Л. А., Сирак С. В., Федурченко А. В. и др. Способ оперативного доступа к нижнечелюстному каналу / Патент на изобретение RUS 2326619 от 09.01.2007.

Grigor'janc L. A., Sirak S. V., Fedurchenko A. V. i dr. Sposob operativnogo dostupa k nizhnecheljustnomu kanalu / Patent na izobretenie RUS 2326619 ot 09.01.2007.

4. Коробкеев А. А., Сирак С. В., Копылова И. А. Изучение особенностей анатомо-топографического строения нижней челюсти для планирования эндодонтического и имплантологического лечения // Медицинский вестник Северного Кавказа. 2010. Т. 17. №1. С. 17-22.

Korobkeev A. A., Sirak S. V., Kopylova I. A. Izuchenie osobennostej anatomo-topograficheskogo stroenija nizhnej cheljusti dlja planirovanija endodonticheskogo i implantologicheskogo lechenija // Medicinskij vestnik Severnogo Kavkaza. 2010. T. 17. №1. S. 17-22.

5. Способ лечения неврита альвеолярного нерва, вызванного выведением пломбировочного материала в нижнечелюстной канал / Сирак С. В., Федурченко А. В., Сирак А. Г. и др. // Патент на изобретение RUS 2348434 от 09.01.2007.

Sposob lechenija nevrita al'veoljarnogo nerva, vyzvannogo vyvedeniem plombirovochnogo materiala v nizhnecheljustnoj kanal / Sirak S. V., Fedurchenko A. V., Sirak A. G. i dr. // Patent na izobretenie RUS 2348434 ot 09.01.2007.

6. Сирак С. В., Шаповалова И. А., Копылова И. А. Осложнения, возникающие на этапе пломбирования корневых каналов зубов, их прогнозирование и профилактика // Эндодонтия today. 2009. №1. С. 23-25.

Sirak S. V., Shapovalova I. A., Kopylova I. A. Oslozhnenija, voznikajushchie na etape plombirovanija kornevyh kanalov zubov, ih prognozirovanie i profilaktika // Endodontija today. 2009. №1. S. 23-25.

7. Сирак С. В. Клинико-анатомическое обоснование лечения и профилактики травм нижнеальвеолярного нерва, вызванных выведением пломбировочного материала в нижнечелюстной канал: Дис. ... д-ра мед. наук: 14.00.21. – М.: ФГУ «Центральный научно-исследовательский институт стоматологии», 2006. – 286 с.

Sirak S. V. Kliniko-anatomicheskoe obosnovanie lechenija i profilaktiki travm nizhneal'veoljarnogo nerva, vyzvannyh vyvedeniem plombirovochnogo materiala v nizhnecheljustnoj kanal: Dis. ... d-ra med. nauk: 14.00.21. – M.: FGU «Central'nyj nauchno-issledovatel'skij institut stomatologii», 2006. – 286 s.

8. Сирак С. В., Долгалев А. А., Слетов А. А., Михайленко А. А. Изучение особенностей анатомо-топографического строения нижней челюсти для планирования эндодонтического и имплантологического лечения // Институт стоматологии. 2008. Т. 2. №39. С. 84-87.

Sirak S. V., Dolgalev A. A., Sletov A. A., Mihajlenko A. A. Izuchenie osobennostej anatomo-topograficheskogo stroenija nizhnej cheljusti dlja planirovanija endodonticheskogo i implantologicheskogo lechenija // Institut stomatologii. 2008. T. 2. №39. S. 84-87.

9. Сирак С. В., Григорьянц Л. А. Лечение травм нижнеальвеолярного нерва, вызванных выведением пломбировочного материала в нижнечелюстной канал // Клиническая стоматология. 2006. №1. С. 52-57.

Sirak S. V., Grigor'janc L. A. Lechenie travm nizhneal'veoljarnogo nerva, vyzvannyh vyvedeniem plombirovochnogo materiala v nizhnecheljustnoj kanal // Klinicheskaja stomatologija. 2006. №1. S. 52-57.

10. Сирак С. В., Копылова И. А. Использование результатов анкетирования врачей-стоматологов для профилактики осложнений, возникающих на этапах эндодонтического лечения зубов // Эндодонтия today. 2010. №1. С. 47-51.

Sirak S. V., Kopylova I. A. Ispol'zovanie rezul'tatov anketirovanija vrachej-stomatologov dlja profilaktiki oslozhnenij, voznikajushchih na etapah endodonticheskogo lechenija zubov // Endodontija today. 2010. №1. S. 47-51.

11. Сирак С. В., Михайленко А. А. Особенности анатомо-топографического строения нижней челюсти как одного из факторов риска выведения пломбировочного материала в нижнечелюстной канал // Медицинский вестник Северного Кавказа. 2008. Т. 9. №1. С. 45-49.

Sirak S. V., Mihajlenko A. A. Osobennosti anatomo-topograficheskogo stroenija nizhnej cheljusti kak odnogo iz faktorov riska vyvedenija plombirovochnogo materiala v nizhnecheljustnoj kanal // Medicinskij vestnik Severnogo Kavkaza. 2008. T. 9. №1. S. 45-49.

12. Сирак С. В., Копылова И. А. Анатомия и топография нижнечелюстного канала // Вестник Смоленской государственной медицинской академии. 2010. №2. С. 126-127.

Sirak S. V., Kopylova I. A. Anatomija i topografija nizhnecheljustnogo kanala // Vestnik Smolenskoj gosudarstvennoj medicinskoj akademii. 2010. №2. S. 126-127.

13. Сирак С. В., Копылова И. А. Планирование эндодонтического и имплантологического лечения на основании анатомо-топографических особенностей строения нижней челюсти // Вестник Смоленской государственной медицинской академии. 2010. №2. С. 129-131.

Sirak S. V., Kopylova I. A. Planirovanie endodonticheskogo i implantologicheskogo lechenija na osnovanii anatomo-topograficheskih osobennostej stroenija nizhnej cheljusti // Vestnik Smolenskoj gosudarstvennoj medicinskoj akademii. 2010. №2. S. 129-131.

14. Сирак С. В., Копылова И. А. Строение нижнечелюстного канала при полной адентии // Вестник Смоленской государственной медицинской академии. 2010. №2. С. 132-133.

Sirak S. V., Kopylova I. A. Stroenie nizhnecheljustnogo kanala pri polnoj adentii // Vestnik Smolenskoj gosudarstvennoj medicinskoj akademii. 2010. №2. S. 132-133.

15. Сирак С. В., Копылова И. А. Профилактика осложнений, возникающий во время и после эндодонтического лечения зубов (по результатам анкетирования врачей-стоматологов) // Международный журнал экспериментального образования. 2013. №8. С. 104-107.

Sirak S. V., Kopylova I. A. Profilaktika oslozhnenij, voznikajushchij vo vremja i posle endodonticheskogo lechenija zubov (po rezul'tatam anketirovanija vrachej-stomatologov) // Mezhdunarodnyj zhurnal eksperimental'nogo obrazovanija. 2013. №8. S. 104-107.

16. Сирак С. В., Копылова И. А. Вопросы повышения качества эндодонтических вмешательств по данным анкетирования врачей-стоматологов // Вестник Смоленской государственной медицинской академии. 2010. №2. С. 127-129.

Sirak S. V., Kopylova I. A. Voprosy povyshenija kachestva endodonticheskih vmeshatel'stv po dannym anketirovanija vrachej-stomatologov // Vestnik Smolenskoj gosudarstvennoj medicinskoj akademii. 2010. №2. S. 127-129.

17. Antrim D. D. Paresthesia of the inferior alveolar nerve caused by periapical pathology // J. Endod. 1978. №4. P. 220-221.

18. Blanas N., Kienle F., Sandor G. J. Injury to the inferior alveolar nerve due to thermoplastic gutta-percha // Oral Maxillofac Surg. 2002. №5 (60). P. 574-576.

19. Cade T. A. Paresthesia of the inferior alveolar nerve following the extraction of the mandibular third molars: a literature review of its causes, treatment, and prognosis // Mil Med. 2012. №2 (157). P. 389-392.

20. Carter R. B., Keen E.N. The intramandibular course of the interior alveolar nerve // J. Anat. 2008. №4 (108). P. 433-440.

21. Cohenca N. B., Rotstein I. A. Mental nerve paresthesia associated with a non-vital tooth // Endod Dent Traumatol. 2006. №12. P. 298-300.

22. Lambrianidis T. A., Molyvdas J. A. Paresthesia of the inferior alveolar nerve caused by periodontal-endodontic pathosis// Oral Surg Oral Med Oral Pathol. 2007. №3 (63). P. 90-92.

23. Rajchel J. A., Ellis E. B., Fonseca R. J. The anatomical location of the mandibular canal: Its relationship to the sagittal ramus osteotomy // Int J Adult Orthod Orthognath Surg. 2009. №1. P. 37-47.

24. Robinson R. C., Williams C. W. Documentation method for inferior alveolar and lingual nerve paresthesias // Oral Surg Oral Med Oral Pathol. 2006. №2 (62). P. 128-131.

25. Tuzum M. Paresthesia of the inferior alveolar nerve caused by periapical pathology: A case report // Quintessence Int. 2009. №2 (20). P. 153-154.

26. Westermark A., Bystedt H., Konow von L. Inferior alveolar nerve function after mandibular osteotomies // Br J Oral Maxillofac Surg. 2008. №1 (36). P. 425-428.

Правила предоставления статей в журналы издательства «Поли Медиа Пресс»

(«Эндодонтия today», «Пародонтология», «Стоматология детского возраста и профилактика»)

В журнале публикуются статьи практических врачей и научных сотрудников, подготовленные по материалам оригинальных научных исследований и клинических наблюдений, а также тематические обзоры литературы.

К публикации принимаются только оригинальные статьи, т. е. те печатные материалы, которые не были ранее опубликованы либо одновременно направлены в другие печатные издания.

Автор должен оформить годовую подписку на журнал, в котором размещена его статья.

Дополнительное условие: приобрести по 5 номеров журнала на каждого автора статьи (оплата до публикации).

Оригинальные статьи и тематические обзоры, принимаемые к публикации, должны обязательно иметь:

1) название статьи на русском и английском языках;

2) краткое резюме (не менее 5 предложений) на двух языках (русском и английском);

3) ключевые слова (не менее 5 слов) на русском и английском;

4) фамилии, инициалы авторов – на русском и английском языках, информацию о должностях и научных званиях.

Максимальное количество авторов – 5 человек;

5) список литературы – минимум 10 ссылок. Список надо дополнять зарубежными источниками – их должно быть не менее половины от числа отечественных. Все русскоязычные ссылки литературы должны быть дополнительно транслитерированы! *(Рекомендуем использовать транслитератор на сайте www.translit.ru)*

Пример транслитерации ссылок:

Адамян А. А., Лизанец М. Н., Добыш С. В. и др. Результаты лабораторного исследования порошкообразных медицинских сорбентов и перспективы их использования в хирургии // Вестник хирургии им. Грекова. 1991. №7-8. С. 37-41.

Adamyan A. A., Lizanets M. N., Dobysh S. V. i dr. Rezultaty laboratornogo issledovaniya poroshkoobraznyh meditsinskih sorbentov i perspektivy ih ispolzovaniya v hirurgii // Vestnik hirurgii im. Grekova. 1991. №7-8. S. 37-41.

6) направление для публикации от ведущего научного учреждения в установленной форме;

7) информацию об обратной связи с авторами (телефон, почтовый адрес, адрес электронной почты). Аналогичные требования предъявляются к описаниям клинических случаев (за исключением списка литературы, резюме и ключевых слов). Рукописи принимаются от авторов в электронном виде, вместе с распечатанным вариантом статьи, рисунков, таблиц, диаграмм, фотографий и т. п.

Также возможна пересылка статей в редакцию по электронной почте.

Формат электронной версии статьи:

1) Текст статьи и таблицы в формате редактора Microsoft Word, отступы 2 см, межстрочный интервал 1,5, шрифт Times New Roman 12 размера.

2) Диаграммы и графики в формате Microsoft Excel, Microsoft Word, Corel Draw, pdf, eps, ai.

3) Рисунки, рентгенограммы и фотографии (в т. ч. авторов) в виде отдельных файлов (а не вставленные в общий файл со статьей формата MS Word) формата tif, psd, eps, gif, jpg, bmp или в оригинале, желательно 300 dpi. Обязательно в тексте должно быть указано конкретное место для расположения в нем того или иного иллюстративного материала (рисунки, графики, таблицы, диаграммы и т. п.).

Обращаем внимание авторов на то, что принятые редакцией материалы рецензируются и могут быть подвергнуты редакторской правке для устранения опечаток, неточностей, стилистических, грамматических и синтаксических ошибок.

Принятые материалы авторам не возвращаются.

Наши координаты: 115230, Москва, а/я 332;

Заказ: (495) 781-2830,956-9370, (499) 678-26-58, 8-903-969-0725, dostavka@stomgazeta.ru