

Лечение хронического периодонтита нижних правого клыка и первого премоляра

Р.А. БУЛАВКО, главный врач клиники «Денто-Гранд Альянс», Москва

Treatment of the mandibular right first premolar and canine with chronic apical periodontitis

R.A. BULAVKO



Р.А. БУЛАВКО

Жалобы и данные объективного осмотра

6 января 2010 года ко мне обратилась пациентка 42 лет с единственной жалобой на пришедший в негодность протяженный мостовидный протез 4.3; 4.4–4.8.

Анамнез

Со слов пациентки, мостовидный протез 4.3; 4.4–4.8 был установлен весной 1998 года и нормально функционировал до осени 2009 года, когда впервые были отмечены признаки его повреждения (некоторая подвижность фрагментов протеза и неприятный запах во рту). Пациентка отметила, что при планировании и проведении протезирования в 1998 году она была предупреждена об «условном» функционировании мостовидного протеза большой протяженности. Ей было предложено протезирование на имплантатах, но она отказалась от него, так как имеет контактную аллергию на неблагородные металлы. Также пациентка отметила, что ей было

предложено пройти аллергические пробы на совместимость организма с титаном на предмет риска имплантации, но она отказалась и от этого. Съёмное протезирование также было ею отвергнуто.

В течение нескольких месяцев протез окончательно разделился на фрагменты, и появилась возможность снять коронки 4.3 и 4.4 зубов вместе с промежуточной частью. Ни за какой помощью пациентка не обращалась ни в какие стоматологические клиники, четко осознавая полное отсутствие жевательной функции правой стороны.

Осмотр

При осмотре было обнаружено следующее:

1. На 4.8 зубе – металлокерамическая коронка. Ее каркас из желтого металла поврежден в месте соединения с промежуточной частью мостовидного протеза. Промежуточная часть мостовидного протеза опирается на десну в области отсутствующих 4.5; 4.6; 4.7 зубов. Металлокерамические коронки 4.4 и 4.3 зубов расцементированы. Промежуточная часть протеза с расцементированными коронками свободно снимается.

2. Коронковые части 4.3 и 4.4 зубов препарированы под коронки. Пломбы без прилегания. Твердые ткани наддесневой части обоих зубов не размягчены. Перкуссия обоих зубов безболезненная. Подвижность зубов в пределах физиологической нормы.

3. Прикрепленная десна и подвижная слизистая оболочка в области 4.4 и 4.3 зубов отечны, цианотичны. Десневой край и десневые сосочки гиперемированы, отечны. Глубина пародонтальных карманов в области 4.3 и 4.4 зубов – до 4 мм. При пальпации десны из карманов выделяется незначительное количество гнойного содержимого. Пальпация практически безболезненна. Пациентка характеризует пальпацию скорее как чувствительную, чем болезненную.

4. На рентгенограмме обнаруживается контрастное вещество в каналах 4.3 и 4.4 зубов. Пломбирование каналов было оценено мной как неполное и неплотное. В области верхушки корня 4.4 разрежение костной ткани до 2 мм, в области верхушки и самого корня 4.3 с медиальной стороны разрежение костной ткани до 10 мм с четкими краями. Костных карманов не обнаружено. Вершина межзубной костной перегородки между 4.4 и 4.3 зубами сглажена, межзубная костная перегородка между 4.3 и 4.2 не визуализируется в данной проекции (рис. 1).

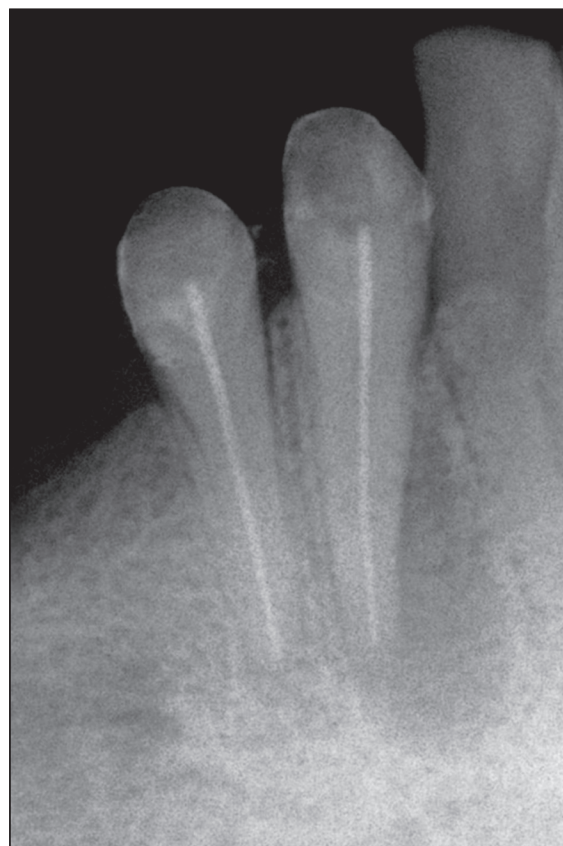

Рис. 1. Исходная ситуация

Диагноз

На основании осмотра и данных рентгенограммы был поставлен диагноз «Хронический периодонтит 4.3 и 4.4, хронический пародонтит в области 4.3 и 4.4 зубов. Подострое течение». Также был поставлен предположительный диагноз «Корневая киста 4.3 зуба».

Учитывая локализацию очага разрежения у корня 4.3, можно было предположить, что очаг воспаления (возможно, киста) имеет сочетанное апикально-пародонтальное происхождение. Данные рентгенограммы также наталкивали на предположение о вовлечении периодонта 4.2 зуба в очаг хронического воспалительного процесса.

Планирование лечения

Планирование лечения началось с обсуждения плана протезирования. Эндодонтическое лечение имеет смысл только в свете восстановления функции зуба, а также восстановления целостности зубных рядов. Пациентке были предложены несколько альтернативных планов лечения, ни один из которых не подразумевал повторение предыдущих протетических конструкций. Из-за страха аллергических реакций на металлы пациентка приняла план лечения, включающий восстановление депульпированных зубов нижней челюсти безметалловыми керамическими коронками и изготовление безметаллового частичного нейлонового протеза на нижнюю челюсть. Для реализации плана протезирования необходимо было провести лечение периодонтитов и восстановление 4.3 и 4.4 зубов под коронки.

Лечение периодонтитов 4.4 и 4.3 зубов

08.01.2011 было начато лечение периодонтитов 4.4 и 4.3 зубов. В первое посещение под инфильтрационной анестезией при помощи Ultracain DC 1,8 ml при изоляции при помощи коффердама были сняты старые реставрации с 4.4 и 4.3 зубов. После снятия пломб в 4.4 зубе был обнаружен ранее незапломбированный и необработанный механически язычный канал, а в 4.3 зубе в канале щелевидного сечения был обнаружен одиночный гуттаперчевый штифт и следы герметика. Содержимое полости зуба издавало гнилостный запах. Очевидно, что причиной неудачи прошлого лечения явилось неполное и неплотное пломбирование системы корневых каналов 4.4 и 4.3 зубов.

Содержимое системы каналов 4.4 и 4.3 зубов было удалено без каких-либо затруднений. Каналы были механически расширены при помощи только стальных ручных файлов. Однако в ходе обработки канала 4.3 зуба было установлено, что апикальное сужение не сохранено в результате излишней механической обработки во время предыдущего лечения, и это существенно затруднило дальнейшее лечение. В ходе извлечения гуттаперчи от штифта, по-видимому, отделился небольшой фрагмент и после промывания канала 3% раствором натрия гипохлорита оказался за пределами корневого канала, что было обнаружено на рентгенограмме. Также на рентгенограмме был заметен фрагмент контрастного материала размером до 1 мм, находящийся у рентгенологической верхушки корня (рис. 2). От попытки его дальнейшего извлечения было решено отказаться из-за высокой вероятности его проталкивания в периапикальные ткани. При помощи апекслокатора была измерена рабочая длина каналов, после чего были сформированы апикальные упоры в 0,5 мм от предполагаемых границ пломбирования. Апикальный упор в канале 4.3 был сформирован К-файлом 55 размера ISO. Промыва-

ние каналов 4.3 и 4.4 зубов производилось в течение 20 минут. После высушивания каналов зубов никакого отделяемого из каналов обнаружено не было. Каналы обоих зубов были заполнены препаратом Calasept. На зубы были наложены временные пломбы из материал Cimpat N. После снятия коффердама признаки анестезии сохранялись, и был призведен закрытый бюретаж карманов 4.2, 4.3 и 4.4 зубов бюретой Грейси. Пациентке назначен прием 22.01.2010.

В течение последующих нескольких суток было сделано несколько телефонных звонков пациентке на случай появления болей и отека. В подобных ситуациях всегда возможно обострение хронического воспалительного процесса, поскольку нет никаких объективных критериев полной дезинфекции стенок канала. К тому же фрагмент заведомо инфицированного рентгеноконтрастного материала находился в периапикальных тканях. К счастью, пациентка не предъявляла никаких жалоб и оценивала свое состояние как хорошее.

22.01.2010 пациентка не пришла на повторный прием. Ее удалось вызвать лишь 03.02.2010. На повторном приеме никаких жалоб пациентка не предъявляла. Перкуссия была безболезненной, отека мягких тканей, окружающих 4.4 и 4.3 зубы, не было. Была сделана контрольная рентгенограмма, на которой существенных изменений по сравнению со снимком от 08.01.2010 не выявлено. Размер разрежения костной ткани у корня 4.3 зуба остался прежним с учетом погрешности самого метода прицельной рентгенографии зуба. Разрежение костной ткани у верхушки корня 4.4 зуба не визуализировалось. Но трактовать это как полное восстановление тканей периодонта было, по всей видимости, нельзя, учитывая погрешность рентгенологического метода исследования и возможные неточности, связанные с разницей ручного позиционирования датчика и рентгеновского излучателя. Отмечено значительное смещение оторванного фрагмента корневой пломбы, который был вытолкнут за пределы корневого канала при распломбировке канала 4.3 зуба. Это указывало на достаточно активные процессы, происходящие в очаге деструкции кости (рис. 3).

Под инфильтрационной анестезией Ultracain DC 1,8 ml при изоляции 4.3 и 4.4 зубов при помощи коффердама были удалены временные пломбы, каналы 4.3 и 4.4 были промыты 3% раствором натрия гипохлорита и после высушивания повторно заполнены препаратом Calasept. В качестве временной пломбы был использован стеклоиономерный цемент «Кемфил Супериор». Стеклоиономерный реставрационный материал в качестве временной пломбы позволяет надеяться на достижение надежной герметичности. Временное вложение в каналы планировалось на три недели, а недисциплинированность пациентки вполне могла увеличить срок нахождения временного вложения.

На прием, назначенный на 24.02.2010, пациентка не пришла, сославшись на семейные обстоятельства. Учитывая пожелания пациентки и плотный график клиники, прием состоялся лишь 12.03.2010. Пациентка не предъявляла никаких жалоб. Перкуссия 4.4 и 4.3 зубов была безболезненной. Отека мягких тканей не было отмечено. На рентгенограмме 4.3 и 4.4 существенных изменений по сравнению со снимком от 03.02.2010 не отмечено. В равнении со снимком от 06.01.2010 можно отметить некоторое уменьшение очага разрежения костной ткани у корня

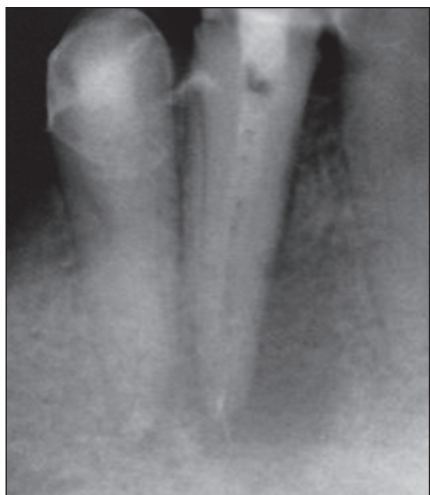

Рис. 2. Рентгенограмма 4.3 и 4.4 после распломбировки каналов и заполнения их пастой Calasept. В апикальной части канала видны следы старой корневой пломбы. Фрагмент гуттаперчевого штифта за пределами корневого канала

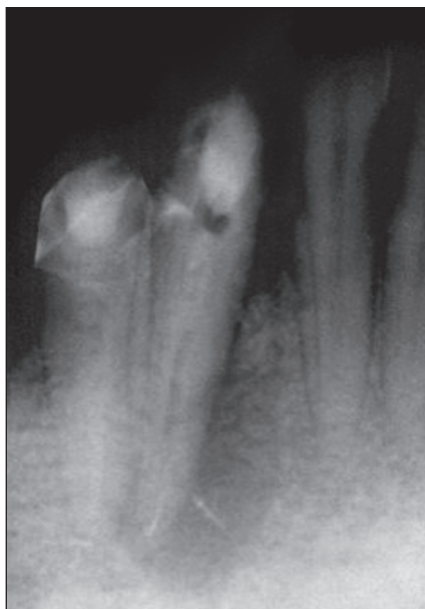


Рис. 3. Контрольная рентгенограмма от 03.02.2010. Фрагмент гуттаперчевого штифта

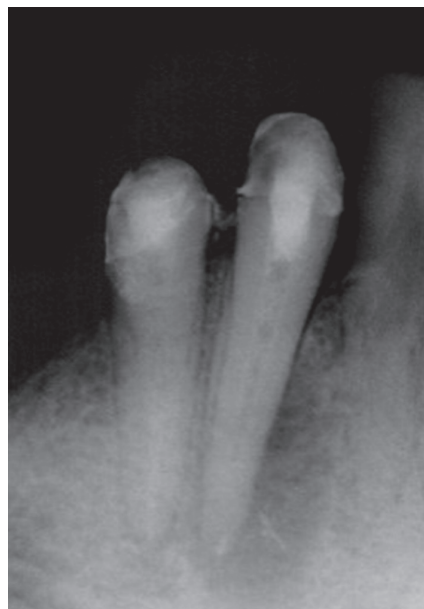

Рис. 4. Контрольная рентгенограмма от 12.03.2010 до пломбирования каналов 4.3 и 4.4

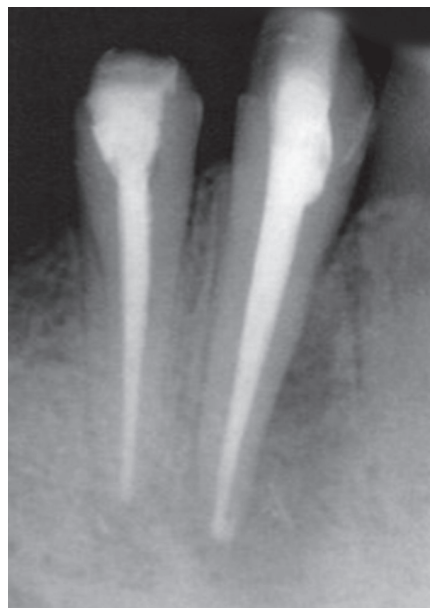

Рис. 5. Рентгенограмма от 12.03.2010 после пломбирования каналов 4.3 и 4.4

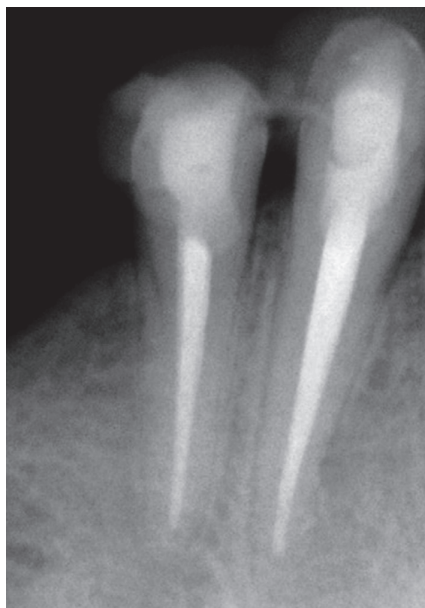

Рис. 6. Контрольная рентгенограмма через 2 года после пломбирования канала. Март 2012 г.

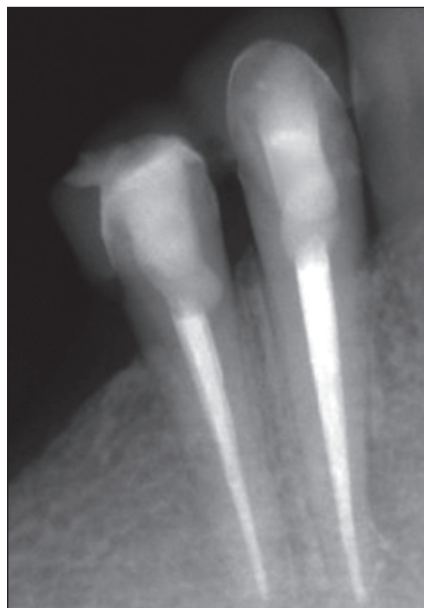

Рис. 7. Контрольная рентгенограмма через 4 года после пломбирования канала. Ноябрь 2013 г.

4.3 зуба (рис. 4). Под инфильтрационной анестезией Ultracain DC 1,8 ml с изоляцией 4.4 и 4.3 при помощи коффердама были удалены временные пломбы из стеклоиономера. Каналы 4.3 и 4.4 были промыты 3% раствором натрия гипохлорита, высушены и запломбированы методом латеральной конденсации гуттаперчи с герметиком AN+ (рис. 5). После контрольной рентгенограммы коронковые части 4.3 и 4.4 были герметизированы композитным восстановительным материалом Filtek Supreme (включая Filtek Supreme Flow) с применением SingleBond.

В последующие посещения были изготовлены временные лабораторные коронки из композитного материала по моделям. Коронки были зафиксированы на постоянный цемент RelyX Luting. После контрольных рентгенограмм через 3, 6, 9 или 12 месяцев было запланировано

постоянное протезирование при условии появления положительной рентгенологической динамики (значительное уменьшение и последующее исчезновение очага разрежения костной ткани у корней 4.3 и 4.4).

В течение двух лет пациентка не предпринимала никаких попыток протезирования и не приходила в клинику на контрольные осмотры и рентгенограммы. Приглашения в клинику не приводили к осмотру. В начале 2012 года она сама обратилась в клинику с жалобами на пришедший в негодность мостовидный протез 4.3-4.5-4.8. Никаких жалоб на 4.3 и 4.4 зубы пациентка не предъявляла. После осмотра и консультации по поводу дальнейшего протезирования была сделана контрольная рентгенограмма 4.4 и 4.3. Коронки 4.3 и 4.4 состоятельны. Перкуссия зубов была безболезненной. Десневой край, прикрепленная дес-

на и подвижная слизистая оболочка в области 4.3 и 4.4 были бледно-розового цвета, отеков и гиперемии не было. Глубина карманов у 4.2, 4.3 и 4.4 – до 3 мм, причем только в межзубных промежутках. В остальных участках карманы отсутствовали. На контрольной рентгенограмме 4.4 и 4.3 зубов разрежения костной ткани нет. Периодонтальная щель прослеживается на всем протяжении корней 4.3 и 4.4. Контрастные инородные тела присутствуют в области верхушки корня 4.3 (рис. 6). При строгой оценке снимка можно отметить снижение рентгенологической плотности костной ткани в области медиального края средней трети корня, где просматриваются следы старого пломбировочного материала.

В течение последующих полутора лет пациентка пользовалась временными протезами. Лишь в конце 2013 года она обратилась в клинику для постоянного протезирования. Перед началом лечебных действий 07.11.2013 была сделана контрольная рентгенограмма 4.3 и 4.4 зубов (рис. 7). На снимке разрежения костной ткани у корней 4.3 и 4.4 зубов не отмечается. Периодонтальная щель не расширена.

Результаты

Лечение периодонтитов 4.4 и 4.3 зубов, проведенное в несколько этапов, основывалось на тщательной механической очистке ранее пломбированных каналов, их расширении, последующей дезинфекции 3% раствором натрия гипохлорита и достаточно длительном вложении в каналы кальция гидроксида (в нашем случае препарат Calasept). Никакие другие методы и препараты не применялись. Клиника не располагала операционным микроскопом, поэтому лечение проводилось без визуального контроля. Лечение 4.3 зуба было значительно затруднено по трем причинам. Во-первых, апикальное сужение отсутствовало. По всей видимости, оно было чрезмерно расширено во время предыдущего лечения. Во-вторых, фрагмент корневой пломбы размером до 1 мм в последнем отделе канала 4.3 не удалось извлечь, и последующее лечение приходилось проводить с учетом того, что в канале останется инфицированный материал. В-третьих, в периапикальные ткани в первое посещение попал фрагмент корневой пломбы, тоже заведомо инфицированный.

Лечение проводилось с учетом достаточно большого очага рентгенологического разрежения костной ткани 4.3, а также осложнений, выявленных и возникших в ходе самого лечения. Однако сложность ситуации не повлияла на принятие решения о сохранении 4.3, а лишь изменила первоначальный план лечения в сторону увеличения количества посещений и продолжительности временных вложений.

То, что пациентка почти никогда не приходила на назначенный прием, с одной стороны, постоянно нарушало план лечения, но с другой стороны несколько увеличивало сроки временного вложения в каналы препарата кальция гидроксида, что, возможно, оказало даже благотворное влияние на процесс лечения.

Результат подтвердил правильность принятого решения и выбранной тактики лечения. Состояние пациентки, сохранение функции зубов и рентгенологическая картина отдаленного результата может быть оценена как «выздоровление». Прогноз оценивается как благоприятный.

Выводы

Диагноз «4.3. Корневая киста» был предположительным и ставился только на основании величины разрежения костной ткани на рентгеновском снимке. Гистологического исследования не проводилось, поскольку в нем не было необходимости. На плане лечения наличие или отсутствие кисты никак не отразилось бы.

Косвенно на наличие кисты может указывать тот факт, что фрагмент корневой пломбы, оказавшийся за пределами канала 4.3 зуба, достаточно быстро сместился на значительное расстояние. Можно предположить, что он попал в полость кисты, заполненной жидкостью, а не в грануляционную ткань, где его перемещение было бы менее вероятно. Но без гистологического подтверждения диагноза это остается лишь предположением.

К сожалению, в повседневной практике часто хронические периодонтиты с большими очагами разрежения костной ткани не лечатся. Диагноз «корневая киста» многими стоматологами воспринимается как показание к удалению зуба. Мне часто приходится с этим сталкиваться, поскольку в настоящее время я позиционируюсь в клинике как эндодонтист, и ко мне обращаются именно с «тяжелыми» случаями, когда пациенту уже предлагали удалить зуб, но по каким-то причинам удаление не состоялось (чаще всего, это нежелание пациента расстаться с зубом). В большинстве своем эти случаи отнюдь не тяжелые, и сохранение зуба не представляет особых сложностей. Величина разрежения кости и даже наличие кисты не должны являться причиной удаления зуба и даже не должны влиять на метод лечения. При правильном лечении очаги хронического воспаления в периодонте любого размера и корневые кисты подвергаются обратному развитию и полностью исчезают с течением времени.

Поступила 28.03.2014

Координаты для связи с автором:

129336, Москва, ул. Малыгина, д. 20

Стоматологическая клиника «Денто-Гранд Альянс»

**Журнал «Эндодонтия today»
Подписной индекс 15626
в объединенном каталоге
«Пресса России»**