«Эндодонтия Today» Том 17, № 4/2019
«Endodontics Today»

ISSN 1683–2981

Издается с 2001 года

Рецензируемый, рекомендованный ВАК научно-практический журнал для стоматологов
Электронная версия журнала «Эндодонтия Today»: **www.dentoday.ru**
Подписной индекс: **15626** (в объединенном каталоге «Пресса России – 2019-2020»)

ЖУРНАЛ ВКЛЮЧЕН В РОССИЙСКИЙ ИНДЕКС НАУЧНОГО ЦИТИРОВАНИЯ

Решением Высшей аттестационной комиссии (ВАК) Министерства образования и науки РФ журнал «Эндодонтия Today» включен в Перечень ведущих рецензируемых научных журналов и изданий, в которых должны быть опубликованы основные научные результаты диссертаций на соискание ученых степеней доктора и кандидата наук.

Главный редактор:
Митронин А. В., м.м.н., профессор, заслуженный врач РФ, зав. кафедрой кариесологии и эндодонтии, декан стоматологического факультета ФГБОУ ВО МГМСУ им. А. И. Евдокимова, *Scopus ID: 6506340297*

Научный редактор:
Соловьев М. М., засл. деятель науки, м.м.н., профессор, зав. кафедрой хирургической стоматологии ФГБОУ ВО «Первый Санкт-Петербургский государственный медицинский университет», *Scopus ID: 36850382300*

Редакционная коллегия:
Авраамова О. Г., д.м.н., заведующая отделом профилактики ФГБУ «ЦНИИС и ЧЛХ» Минздрава России, профессор кафедры терапевтической стоматологии ФГБОУ ВО РНИМУ им. Н. И. Пирогова, вице-президент СтАР, *Scopus ID:7801576809*
Алямовский В. В., д.м.н., профессор, зав. кафедрой стоматологии ИПО, руководитель Красноярского государственного Медицинского университета им. проф. В. Ф. Войно-Ясенецкого, института стоматологии – научно-образовательного центра инновационной стоматологии. *Scopus ID: 57194758486*
Глиненко В. М., д.м.н., профессор, заведующий кафедрой общей гигиены, заведующий кафедрой общей гигиены, ФГБОУ ВО МГМСУ им. А. И. Евдокимова, *Scopus ID: 24576353000*
Гуревич К. Г., д.м.н., профессор, почетный донор России, заведующий кафедрой ЮНЕСКО «Здоровый образ жизни – залог успешного развития» ФГБОУ ВО МГМСУ им. А. И. Евдокимова, *Scopus ID: 55197151600*
Дмитриева Л. А., д.м.н., профессор кафедры пародонтологии ФГБОУ ВО МГМСУ им. А. И. Евдокимова, *Scopus ID:7102793835*
Зайратьянц О. В., д.м.н., профессор, зав. кафедрой патологической анатомии ФГБОУ ВО МГМСУ им. А. И. Евдокимова, *Scopus ID: 6505573470*
Иванова Е. В., д.м.н., профессор, кафедра терапевтической стоматологии ГОУ ДПО РМАПО, *Scopus ID: 7201870041*
Ипполитов Е. В., д.м.н., доцент, ФГБОУ ВО МГМСУ им. А. И. Евдокимова профессор кафедры микробиологии, вирусологии, иммунологии, *Scopus ID: 39761590200*
Катаева В. А., д.м.н., профессор кафедры общей гигиены ФГБОУ ВО МГМСУ им. А. И. Евдокимова, *Scopus ID: 6604046848*
Кожевникова Н. Г., д.м.н., доцент, профессор кафедры общей гигиены ФГБОУ ВО МГМСУ им. А. И. Евдокимова, *Scopus ID: 14041982900*
Кузьмина И. Н., д.м.н., профессор, зав. кафедрой профилактики стоматологических заболеваний ФГБОУ ВО МГМСУ им. А. И. Евдокимова, *Scopus ID: 6603162589*
Николаева Е. Н., д.м.н., профессор кафедры микробиологии, вирусологии, иммунологии главный научный сотрудник НИМСИ, ФГБОУ ВО МГМСУ им. А. И. Евдокимова, *Scopus ID: 16064257900*
Орехова Л. Ю., д.м.н., профессор, зав. кафедрой терапевтической стоматологии ФГБОУ ВО «Первый Санкт-Петербургский государственный медицинский университет», *Scopus ID: 36629009400*
Петрикас А. Ж., д.м.н., профессор, зав. кафедрой терапевтической стоматологии ФГБОУ ВО Тверской ГМА, *Scopus ID: 7003522628*
Пономарева А. Г., д.м.н., профессор, ФГБОУ ВО МГМСУ им. А. И. Евдокимова, ведущий научный сотрудник лаборатории молекулярно-биологических исследований НИМСИ, *Scopus ID: 7005967870*
Силин А. В., д.м.н., профессор, зав. кафедрой общей стоматологии ФГБОУ ВО «Северо-Западный государственный медицинский университет им. И. И. Мечникова», *Scopus ID: 56498784100*
Чибисова М. А., д.м.н., профессор, заведующая кафедрой рентгенологии в стоматологии Санкт-Петербургского института стоматологии последипломного образования (СПбИНСТОМ), ректор Негосударственного общеобразовательного учреждения Санкт-Петербургского института стоматологии последипломного образования (СПбИНСТОМ), *Scopus ID: 6602550549*
Царёв В. Н., д.м.н., профессор, зав. кафедрой микробиологии, вирусологии, иммунологии ФГБОУ ВО МГМСУ им. А. И. Евдокимова, *Scopus ID: 7005569282*

Международные редакторы:
Camillo D'Arcangelo, профессор кафедры медицинских, оральных и биотехнологических наук, Университет 'Gabriele d'Annunzio', Италия, *Scopus ID: 6603576785*
Izzet Yavuz, д.м.н., профессор, кафедра детской стоматологии, Университет Дикле, Турция, *Scopus ID: 35967243400*
Andy Euiseong Kim, профессор, зам декана по академическим вопросам в стоматологическом колледже университета Йонсей, Южная Корея, президент LOC на 11-м Всемирном эндодонтическом конгрессе IFEA и президент Корейской ассоциации эндодонтистов, *Scopus ID: 7404505980*
Волгин М. А. – к.м.н., доцент кафедры терапевтической стоматологии и пародонтологии ДЧУ (Австрия, Кремс), *Scopus ID: 26425297700*
Georg Meyer – профессор, University Medicine Greifswald, Greifswald, Germany, Scopus ID: 56265274000
Paul M. H. Dummer, BDS, MScD, Ph.D., профессор (Великобритания) Department of Adult Dental Health Dental School Health, School of Dentistry, Heath Park, Cardiff, CF14 4XY, *Scopus ID: 7005515622*
Gunnar Bergenholtz, MSc, Ph.D., профессор (Швеция), *Scopus ID: 7006451306*
Moshonov J., профессор, зав. кафедрой эндодонтии факультета стоматологии Иерусалимского университета Хадасса (Израиль), *Scopus ID: 6603721468*
Скрипникова Т. П., д.м.н., профессор, Украинская медицинская стоматологическая академия (Полтава, Украина), *Scopus ID: 6506388887*

Издатель:
Индивидуальный предприниматель **Хабадзе Зураб Суликоевич**
Адрес редакции и издателя: **125438, Москва, Онежская улица, 22 -294**
Тел: **+7(915) 166-82-52,** E-mail: **endodonticsjournal@gmail.com**

www.dentoday.ru
Руководитель издательства журнала: **Зорян Андрей Владимирович**
Ответственный секретарь: **Морданов Олег Сергеевич**
Дизайн и верстка: **Лысак Юрий Алексеевич**

РЕДАКЦИОННАЯ КОЛЛЕГИЯ ЖУРНАЛА «ЭНДОДОНТИЯ TODAY» ПОДДЕРЖИВАЮТ ПОЛИТИКУ, НАПРАВЛЕННУЮ НА СОБЛЮДЕНИЕ ВСЕХ ПРИНЦИПОВ ИЗДАТЕЛЬСКОЙ ЭТИКИ. ЭТИЧЕСКИЕ ПРАВИЛА И НОРМЫ СООТВЕТСТВУЮТ ПРИНЯТЫМ ВЕДУЩИМИ МЕЖДУНАРОДНЫМИ НАУЧНЫМИ ИЗДАТЕЛЬСТВАМИ.

Все поступившие материалы проходят обязательную процедуру двойного слепого рецензирования.

За все данные в статьях и информацию по новым медицинским технологиям полную ответственность несут авторы публикаций и соответствующие медицинские учреждения. Все рекламируемые товары и услуги имеют необходимые лицензии и сертификаты, редакция не несет ответственности за достоверность информации, опубликованной в рекламе.

ИЗДАНИЕ ЗАРЕГИСТРИРОВАНО В ГОСУДАРСТВЕННОМ КОМИТЕТЕ РОССИЙСКОЙ ФЕДЕРАЦИИ ПО ПЕЧАТИ.

ПИ No77–7390 от 19.02.01

© «Эндодонтия Today», 2019

Все права авторов охраняются.
Перепечатка материалов без разрешения издателя не допускается.

Отпечатано в типографии ООО «Испо-Принт» (Москва)
Установочный тираж 2000 экз. Цена договорная.

Содержание / Table of comments

Исследование
Рентгенологическая оценка височно-нижнечелюстного сустава у пациентов с прямыми реставрациями жевательной группы зубов
Багдасарова И.В., Геворкян А.А., Пильщикова О.В., Федотова Н.Н., Карнаева А.С., Кожевникова Л.А., Слонова В.М.

Research
Radiographic evaluation of temporomandibular joint in patients with posterior direct restorations
I.N. Bagdasarova, A.A. Gevorkyan, O.V. Pilshchikova, N.N. Fedotova, A.S. Karnaeva, L.A. Kozhevnikova, V.M. Slonova.

3

Сравнительная характеристика эффективности зубных паст, имеющих в своем составе кальций и фтор
Успенская О.А., Трефилова О.В., Левкович Е.Н.

Comparative characteristics of the effectiveness of toothpastes containing calcium and fluoride
O.A. Uspenskaya, O.V. Trefilova, E.N. Levkovich.

8

Модифицированный способ ментальной анестезии по методу маламед с применением устройства Ушницкого-Чахова
Чахов А.А., Ушницкий И.Д., Исаков Л.О.

The modified mental anesthesia by malamed technique with Ushnitsky-Chahov's device
A.A. Chakhov, I.D. Ushnitsky, L.O. Isakov.

12

Изменение гормонального фона у лиц с хроническим генерализованным пародонтитом
Успенская О.А., Спиридонова С.А., Шевченко Е.А., Давтян Г.А.

Hormonal changes in persons with chronic generalized periodontitis
O.A. Uspenskaya, S.A. Spiridonova, E.A. Shevchenko, G.A. Davtyan.

16

Антибактериальная терапия при лечении пациентов с применением дентальных имплантатов в условиях ограниченного объема альвеолярной кости
Цициашвили А.М., Панин А.М., Забаровский А.В., Юнина Д.В., Габидуллина В.Р.

Antibacterial therapy in the treatment of patients using dental implants in the limited alveolar bone volume conditions
A.M. Tsitsiashvili, A.M. Andrey Panin, A.V. Zabarovsky, D.V. Yunina, V.R. Gabidullina.

21

Изменение показателей крови у пациентов с заболеваниями слизистой оболочки полости рта на фоне онкопатологии
Успенская О.А., Трефилова О.В.

Changes in blood parameters in patients with diseases of the oral mucosa on the background of oncopathology
O.A. Uspenskaya, O.V. Trefilova.

25

Обзор литературы
Характеристики и обоснование клинического применения силера на основе трикальций силикатного цемента
Хабадзе З.С., Морданов О.С., Тодуа И.М., Солиманов Ш.М., Нажмудинов Ш.А., Магомедов О.И., Аджиева А. Б.

Literature review
Characteristics and rationale for the clinical application of tricalcium silicate cement sealer
Z.S. Khabadze, O.S. Mordanov, I.M. Todua, S.M. Solimanov, S.A. Nazhmudinov, O.I. Magomedov, A. B. Adzhieva.

30

Внутрикоронковое отбеливание девитальных зубов
Магай В.Е., Зорян А.В., Величко Э.В., Карнаева А.С., Омарова Х.О., Махмудова З.К., Федотова Н.Н.

Tooth-Bleaching techniques of devitalized teeth
V.E. Magay, A.V. Zoryan, E.V. Velichko, A.V. Karnaeva, H.O. Omarova, Z.K. Makhmudova, N.N. Fedotova.

35

Современный взгляд на физиотерапевтические методы профилактики и лечения гиперестезии зубов
Заблоцкая Н.В., Митерева М.И., Заблоцкая М.В., Митронин Ю.А.

Modern view on physiotherapeutic methods of prevention and treatment hyperesthesia of teeth
N.V. Zablotskaya, M.I. Mitereva, M.V. Zablotskaya, Yu.A. Mitronin.

40

Оптимизация дезинфекции системы корневых каналов с использованием лазера
Керимова К.Н., Багдасарова И.В., Макеева М.К., Зорян А.В., Магай В.Е., Лежава Н.Л., Маркова А.И.

Optimization of root canal system disinfection using laser
K.N. Kerimova, I.V. Bagdasarova, M.K. Makeeva, A.V. Zoryan, V.E. Magay, N.L. Lezhava, A.I. Markova.

43

Современные этиологические и патогенетические аспекты воспалительно-деструктивных процессов тканей пародонта
Ушницкий И.Д., Иванова А.А., Пинелис И.С., Юркевич А.В., Михальченко Д.В.

Modern etiological and pathogenetic aspects of inflammatory destructive processes of periodontal tissues
I.D. Ushnitsky, A.A. Ivanova, I.S. Pinelis, A.V. Yurkevich, D.V. Mikhalchenko.

46

Сравнительная характеристика эффективности способов дистализации моляров на этапах ортодонтического лечения
Хабадзе З.С., Абдулкеримова С.М., Джабраилова Г.Д., Бакаев Ю.А., Куликова А.А., Панфилова Э.Р., Нуртдинов И.Р.

Comparative characteristics of the effectiveness of methods of distalization of molars at the stages of orthodontic treatment
Z.S. Khabadze, S.M. Abdulkerimova, G.D. Dzhabrailova, Yu.A. Bakaev, A.A. Kulikova, E.R. Panfilova, I.R. Nurtdinov.

50

Мезиоденс во временном и сменном прикусе
Маркова А.И., Тодуа И.М., Бокова Р.А., Солиманов Ш.М., Нажмудинов Ш.А., Аджиева А. Б.

Mesiodens in a permanent and mixed dentition
A.I. Markova, I.M. Todua, R.A. Bokova, Sh.M. Solimanov, Sh.A. Nazhmudinov, A.B. Adzhieva.

54

Сравнительный анализ методик расширения верхней челюсти с использованием ортодонтических аппаратов
Кожевникова Л.А., Джабраилова Г.Д., Абдулкеримова С.М., Керимова К.Н., Пильщикова О.В., Слонова В.М., Геворкян А.А.

Comparative analysis of maxillary expansion techniques using orthodontic appliances
L.A. Kozhevnikova, G.D. Dzhabrailova, S.M. Abdulkerimova, K.N. Kerimova, O.V. Pilshchikova, V.M. Slonova, A.A. Gevorkyan.

58

Клинический случай
Исход хронического апикального периодонтита зуба 27. Клинический случай
Гизатуллина Э.Р., Маршинская А.А.

Clinical case
The outcome of chronic apical periodontitis 27 tooth. A clinical case
E.R. Gizatullina, A.A. Marshinskaya.

63

В помощь практикующему врачу / To help the practitioner
Composite layered overlay: micro-invasive approach
Daniele Rondoni

67

Color and photography in the restorative dentistry. A brief communication about color temperature, dental color and the use of light and photography in dental practice
S. Spanò, P. Messina, G.A. Scardina

70

DOI: 10.36377/1683-2981-2019-17-4-3-7

Рентгенологическая оценка височно-нижнечелюстного сустава у пациентов с прямыми реставрациями жевательной группы зубов

Багдасарова И.В., к.м.н.
Геворкян А.А., к.м.н.
Пильщикова О.В., к.м.н.
Федотова Н.Н., к.м.н.
Карнаева А.С., к.м.н.
Кожевникова Л.А., к.м.н.
Слонова В.М., к.м.н.
Кафедра Терапевтической стоматологии
Федеральное государственное автономное образовательное учреждение высшего образования
Российский университет дружбы народов (РУДН), Медицинский институт

Резюме

Актуальность. *Процесс износа зубов и прямых реставраций может прогрессировать и вызывать дисфункцию височно-нижнечелюстного сустава (ВНЧС), оценка которого достаточно эффективна с использованием конусно-лучевой компьютерной томографии (КЛКТ).*

Цель. *Изучение морфологических параметров мыщелков и их сношения с суставной ямкой ВНЧС с помощью КЛКТ у пациентов с прямыми реставрациями в жевательном отделе на верхней и нижней челюстях.*

Материалы и методы. *Было изучено 26 КЛКТ (18 женщин и 8 мужчин) с соотношением зубов по классу I, не имеющих клинических симптомов и не подвергавшихся ортодонтическому лечению, со средним возрастом 45,6 лет. ВНЧС оценивался по угловым и линейным параметрам на трех срезах.*

Результаты. *Пространство на всем протяжении было больше справа, чем слева, однако данная разница была только статистически значимой для верхнего и заднего пространств. Центр мыщелка был смещен кпереди больше слева, чем справа, а также, головка мыщелкового отростка имела более сильную инклинацию кпереди слева, чем справа. На коронарных сечениях медиально-латеральный наклон, был одинаковым для обоих сторон, также как и расстояние от центра мыщелка до среднесагиттальной плоскости.*

Выводы. *Вышеуказанные особенности и отсутствие клинических симптомов показали потенциальные изменения ВНЧС на КЛКТ у пациентов с прямыми реставрациями за срок более двух лет.*

Ключевые слова: *ВНЧС, КЛКТ, прямые реставрации, непрямые реставрации.*

Для цитирования: *Багдасарова И.В., Геворкян А.А., Пильщикова О.В., Федотова Н.Н., Карнаева А.С., Кожевникова Л.А., Слонова В.М. Рентгенологическая оценка височно-нижнечелюстного сустава у пациентов с прямыми реставрациями жевательной группы зубов. Эндодонтия today. 2019; 17(4):3-7. DOI: 10.36377/1683-2981-2019-17-4-3-7.*

Radiographic evaluation of temporomandibular joint in patients with posterior direct restorations

I.N. Bagdasarova, Ph.D.
A.A. Gevorkyan, Ph.D.
O.V. Pilshchikova, Ph.D.
N.N. Fedotova, Ph.D.
A.S. Karnaeva, Ph.D.
L.A. Kozhevnikova, Ph.D.
V.M. Slonova, Ph.D.
Department of Therapeutic Dentistry Federal State Autonomous Educational Institution of Higher Education
Peoples Friendship University of Russia (RUDN University), Medical Institute

Abstract

Relevance. *The process of tooth wear and direct restorations can progress and cause dysfunction of the temporomandibular joint (TMJ), the assessment of which is quite effective using cone beam computed tomography (CBCT).*

The aim i*s to study of the morphological parameters of the condyles and their relationship with the articular fossa of the TMJ using CBCT in patients with direct restorations in the masticatory region of the upper and lower jaws.*

Materials and methods. *We studied 26 CBCT (18 women and 8 men) with a ratio of teeth with I class, without clinical symptoms and not undergoing orthodontic treatment, with an average age of 45.6 years. TMJ was evaluated by angular and linear parameters on three sections.*

Results. *The entire space was larger on the right than on the left, however, this difference was only statistically significant for the superior and posterior spaces. The center of the condyle was shifted anteriorly more to the left than to the right, and also, the head of the condylar process had a more inclined anteriorly to the left than to the right. At coronal sections, the medial-lateral angulation was the same for both sides, as well as the distance from the center of the condyle to the mid-sagittal plane.*

Conclusions. *The features and the absence of clinical symptoms showed potential changes in TMJ on CBCT in patients with direct restorations that have been functioning for more than two years.*

Key words: *TMJ, CBCT, direct restorations, indirect restorations.*

For citation: *I.N. Bagdasarova, A.A. Gevorkyan, O.V. Pilshchikova, N.N. Fedotova, A.S. Karnaeva, L.A. Kozhevnikova, V.M. Slonova. Radiographic evaluation of temporomandibular joint in patients with posterior direct restorations. Endodontics today. 2019;17(4):3-7. DOI: 10.36377/1683-2981-2019-17-4-3-7.*

Увеличение спроса к эстетике привело к разработке прямых эстетических композитных реставраций и непрямых вкладок или накладок [1]. Механическая прочность прямых реставраций ниже, чем у непрямых. Другие недостатки включают стираемость окклюзионной поверхности, краевое изменение цвета, потерю предельной целостности, послеоперационную чувствительность, вторичный кариес, чувствительность к технике, неидеальное соединение с дентином и низкую устойчивость к сколам.

Процесс износа зубов и прямых реставраций может прогрессировать и вызывать дисфункцию височно-нижнечелюстного сустава (ВНЧС), изменения тонуса жевательных мышц, фациальные боли, эстетические и фонетические нарушения [2]. Заболевания височно-нижнечелюстного сустава часто характеризуются смещением диска, неправильными соотношениями мыщелков и суставных ямок, щелчками в суставах и уменьшением движений нижней челюсти, что наблюдается даже у детей и подростков [3].

ВНЧС уникален тем, что он адаптируется к различным функциональным нагрузкам [4]. Изучение морфологии ВНЧС важно для понимания сложного механизма взаимозависимости между формой и функцией.

Такие методы диагностики как магнитно-резонансная томография (МРТ) и конусно-лучевая компьютерная томография (КЛКТ), заменили традиционные методы для точной визуализации ВНЧС. МРТ является процедурой, которая позволяет получать высокочувствительные и специфические изображения в любой плоскости с превосходным контрастом мягких тканей. МРТ стала золотым стандартом для исследования мягких тканей ВНЧС [5]. КЛКТ считается очень информативной техникой для визуализации височно-нижнечелюстного сустава среди всех других методов [6]: на панорамной рентгенограмме не достаточно хорошо визуализируется анатомия мыщелков, ее вариации и адаптация [7]; рентгенограммы черепа в боковой проекции представляют слишком много накладывающихся изображений других анатомических структур; кроме того, на ней не визуализируются мягкие ткани; аксиальная проекция дает хорошее представление об эрозиях и остеофитах на поверхности мыщелка [8], но их визуализация и интерпретация не так просты также из-за наложения структур [6].

Таким образом, целью данного исследования является изучение морфологических параметров мыщелков и их сношения с суставной ямкой ВНЧС с помощью КЛКТ у пациентов с прямыми реставрациями в жевательном отделе на верхней и нижней челюстях.

МАТЕРИАЛЫ И МЕТОДЫ

Исследуемая популяция состояла из 26 пациентов (18 женщин и 8 мужчин) с соотношением зубов по классу I, не имеющих клинических симптомов и не подвергавшихся ортодонтическому лечению, со средним возрастом 45,6 лет (от 31 до 58 лет), имеющими прямые реставрации на верхних и нижних молярах в течение периода времени более двух лет.

Критериями включения также являлись: отсутствие в анамнезе дисфункций ВНЧС или клинических симптомов, отсутствие асимметрии нижней челюсти, отсутствие предшествующей травмы челюстно-лицевой области, отсутствие девиации при открывании и за-

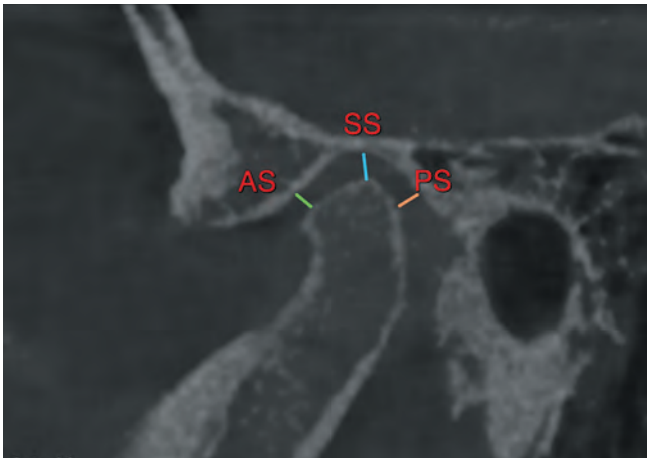

Рис. 1. **Переднее суставное пространство (AS), верхнее суставное пространство (SS) и заднее суставное пространство (PS)**

Fig. 1. **Anterior articular space (AS), superior articular space (SS) and posterior articular space (PS)**

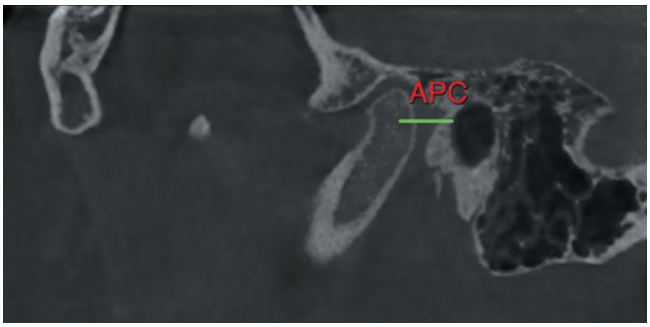

Рис. 2. **Переднезаднее положение мыщелка (APC)**

Fig. 2. **Anteroposterior condyle (APC) position**

крывании рта, отсутствие перекрестного, открытого и глубокого прикуса.

Измерения проводились в программном обеспечении OsiriX MD 10.0 (Pixmeo SARL, Bernex, Switzerland).

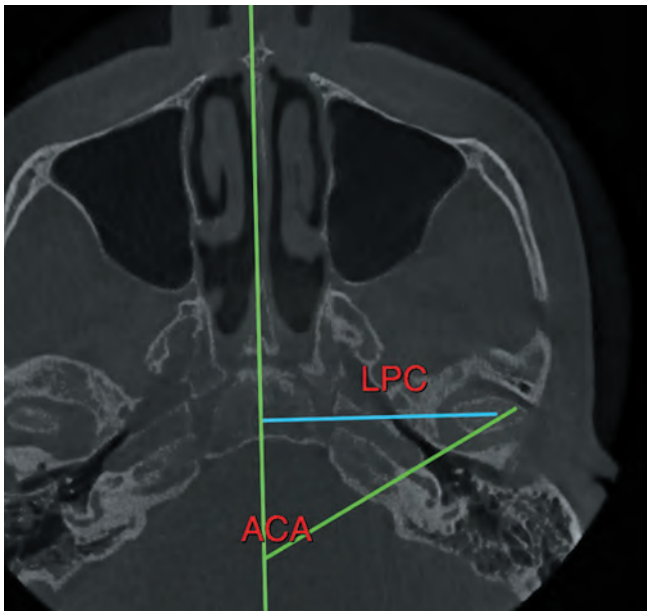

Рис. 3. **Аксиальный мыщелковый угол (ACA): угол, образованный между линией, соединяющей центр мыщелка и латеральную верхнюю точку мыщелка и среднесагиттальной плоскости. Латеральное положение мыщелка (LPC)**

Fig. 3. **Axial condyle angle (ACA): an angle formed between the line connecting the center of the condyle and the lateral superior point of the condyle and the mid-sagittal plane. Lateral position of the condyle (LPC)**

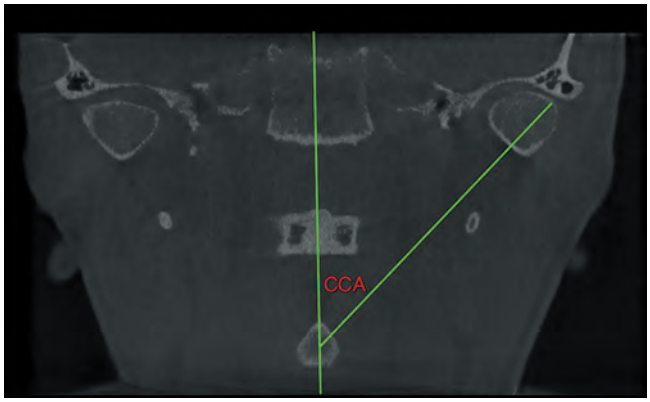

Рис. 4. **Коронарный мыщелковый угол (CCA)**

Fig. 4. **Coronal condylar angle (CCA)**

Письменное согласие было подписано всеми пациентами до проведения обследования. Конусно-лучевые томограммы были получены с использованием компьютерного томографа eXam® (KaVo, Biberach, Germany) со стандартными настройками (область сканирования 23* 17 см; размер вокселя 0,3 мм; 110 кВ; 1,6–20 с).

Были измерены следующие параметры:

I. Измерения на сагиттальном срезе:
- Переднее суставное пространство (AS): Выражается расстоянием между самой передней точкой мыщелка и задней точкой суставного бугорка.
- Верхнее суставное пространство (SS): измеряется по расстоянию между самой верхней точкой мыщелка и самой верхней точкой суставной ямки.
- Заднее суставное пространство (PS): представлено расстоянием между самой задней точкой мыщелка и задней стенкой суставной ямки (рис. 1).
- Переднезаднее положение мыщелка (APC): расстояние между наружным слуховым проходом и центром мыщелка (рис. 2).

II. Измерения на аксиальном срезе:
- Аксиальный мыщелковый угол (ACA): угол, образованный между линией, соединяющей центр мыщелка и латеральную верхнюю точку мыщелка и среднесагиттальной плоскости (MSP).
- Латеральное положение мыщелка (LPC): расстояние между центром мыщелка и среднесагиттальной плоскостью (рис. 3).

III. Измерения на коронарном срезе:
- Коронарный мыщелковый угол (CCA): угол, образованный между среднесагиттальной плоскостью и линией, соединяющей латеральную верхнюю точку мыщелка и центр мыщелка (рис. 4).

Тест Стьюдента использовался для каждого измерения, чтобы оценить средние различия между правой и левой сторонами. Критерий p-value менее 0.05 считался статистически значимым.

РЕЗУЛЬТАТЫ

На первом этапе нашего исследования была проведена оценка пространства между головкой мыщелкового отростка и суставной ямкой ВНЧС (таблица 1). Пространство на всем протяжении ВНЧС у данной группы пациентов было больше справа, чем слева, однако данная разница была только статистически значимой для верхнего (SS) и заднего (PS) пространств. Как минимум 20 человек имели значимые изменения.

На втором этапе нами было определено положение мыщелков в аксиальной, сагиттальной и коронарной плоскостях (таблица 2). В среднем центр мыщелка

Таблица 1. **Значения переднего, верхнего и заднего пространств слева и справа. Указанная разница показывает значения между большим и меньшим показателем, не зависимо от того, на какой стороне оно было отмечено.* – статистически значимая разница**

Table 1. **The values of the anterior, superior and posterior spaces on the left and right sides. The indicated difference shows the values between the higher and lower measurements, regardless of which side it was marked.* – a statistically significant difference**

Пространство	Справа (мм)	Слева (мм)	Разница (мм)	Количество пациентов с разницей выше среднего значения	p-value
Переднее (AS)	2,1±0,5	2,03±0,42	0,49±0,3	10 (38%)	0.3
Верхнее (SS)	2,5±0,5	2,19±0,4	0,5±0,3	20 (76,9%)	**0,02***
Заднее (PS)	2,42±0,8	1,6±0,5	1,05±0,6	18 (69,2%)	**0,01***

Таблица 2. **Положение мыщелков в различных плоскостях. Указанная разница показывает значения между большим и меньшим показателем, не зависимо от того, на какой стороне оно было отмечено.* – статистически значимая разница**

Table 2. **The position of the condyles in various sections. The indicated difference shows the values between the higher and lower measurements, regardless of which side it was marked. * – statistically significant difference**

Показатель	Справа (мм)	Слева (мм)	Разница (мм)	Количество пациентов с разницей выше среднего значения	p-value
Переднезаднее положение мыщелка (APC)	8,75±1,89	9,4±1,1	1,4±0,98	17 (65,3%)	**0.01***
Аксиальный мыщелковый угол (ACA)	51,5±2,8	49,8±3	2,15±1,2	16 (61,5%)	**<0.01***
Латеральное положение мыщелка (LPC)	51,6±2,45	51,1±3,4	3,5±1,9	15 (57,6%)	0.8
Коронарный мыщелковый угол (CCA)	40,39±2,2	41,48±1,6	2,95±1,5	12 (46,1%)	0.06

был смещен кпереди больше слева, чем справа, что являлось статистически значимым. Также, головка мыщелкового отростка имела более сильную инклинацию кпереди слева, чем справа.

На коронарных сечениях медиально-латеральный наклон, как показал параметр CCA, был почти одинаковым для обоих сторон, также как и расстояние от центра мыщелка до среднесагиттальной плоскости (LPC).

ОБСУЖДЕНИЕ

КЛКТ обследование является неинвазивной процедурой, с помощью которой можно получить качественные реформаты ВНЧС. Точное представление твердых и мягких тканей может быть получено в виде серии срезов без какого-либо увеличения или искажения [3,14,15,16]. В данном исследовании были изучены пространственное положение мыщелка и положение мыщелка в области суставной ямки.

Ikeda и др. [3] оценили оптимальное положение мыщелков нижней челюсти на 24 у суставах 22 пациентов, не имеющих симптомы дисфункции ВНЧС, у которых не было смещения диска. Было сообщено, что оптимальное положение мыщелок составляло 1,3 мм для переднего пространства, 2,5 мм для верхнего пространства и 2,1 мм для заднего пространства.

Kinniburgh и др. [9] оценивали форму мыщелка и положение мыщелка у 109 подростков с передним смещением диска. Он сообщил, что положение мыщелка составляло 1,99 мм для переднего пространства, 3,42 мм для верхнего пространства и 2,86 мм для заднего пространства.

В нашем исследовании, полученные данные для каждого пространства имели большие значения и асимметричность в верхнем и заднем пространствах. Major и др., [10] Christiansen и др. [11], Sicher и др. [12] обнаружили связь между смещением диска и изменениями в суставном пространстве. Расхождение между оптимальным и измененным суставным пространством может косвенно указывать на смещение диска. Таким образом, во всех синовиальных суставах суставные поверхности противоположных костных структур должны находиться в плотном контакте с помощью связок и мышц и плотно прилегать к противоположным суставным поверхностям во всем диапазоне движения челюсти. Данный факт, не смотря на ассимптоматичность пациентов с прямыми реставрациями, делает вероятным проявление симптомов в будущем.

Mishra и др. [13] также изучали положение мыщелка в различных плоскостях у пациентов с I и III классом. Для пациентов с I классом разница не была значимой между сторонами для всех параметров, однако, были обнаружены расхождения в значениях по сравнению с нашим исследованием: переднезаднее положение мыщелка (APC) слева у пациентов с прямыми реставрациями составило 9,4±1,1 мм, а у Mishra и др. 8,4±1,9 мм. Были обнаружены и другие несоответствия в угловых параметрах, что может быть связано с различием в состоянии роста пациентов в исследовании Mishra [13].

ВЫВОДЫ

Хотелось бы отметить, что наше исследование имеет ряд ограничений. Они включают неустановленный точный срок прямых реставраций и невозможность определить состояние ВНЧС у пациентов до проведения прямых реставраций. Однако, вышеуказанные особенности и отсутствие клинических симптомов показали потенциальные изменения ВНЧС на КЛКТ у пациентов с прямыми реставрациями за срок более двух лет.

СПИСОК ЛИТЕРАТУРЫ / REFERENCES

1. Manhart J, Scheibenbogen-Fuchsbrunner A, Chen HY, Hickel R. A 2-year clinical study of composite and ceramic inlays. Clin Oral Investig. 2000;4:192–8.

2. Papagianni CE, Van der Meulen MJ, Naeije M, Lobbezoo F. Oral health-related quality of life in patients with tooth wear. J Oral Rehabil 2013;40:185-90.

3. Ikeda K, Kawamura A. Assessment of optimal condylar position with limited cone-beam computed tomography. Am J Orthod Dentofacial Orthop. 2009;135:495–501.

4. Manjula WS, Tajir F, Murali RV, Kumar SK, Nizam M. Assessment of optimal condylar position with cone-beam computed tomography in south Indian female population. J Pharm Bioallied Sci. 2015;7(Suppl 1):S121–S124. doi:10.4103/0975-7406.155855

5. Kecik D, Kocadereli I, Saatci I. Condylar disc relationships and vibration energy in asymptomatic class I 9- to 12-year olds. Angle Orthod. 2005;75:54–62.

6. A. Petersson, “What you can and cannot see in TMJ imaging–an overview related to the RDC/TMD diagnostic system,” Journal of Oral Rehabilitation, vol. 37, no. 10, pp. 771–778, 2010.

7. L. Dahlström and A. M. Lindvall, “Assessment of temporomandibular joint disease by panoramic radiography: reliability and validity in relation to tomography.,” Dentomaxillofacial Radiology, vol. 25, no. 4, pp. 197–201, 1996.

8. A. M. Hussain, G. Packota, P. W. Major, and C. Flores-Mir, “Role of different imaging modalities in assessment of temporomandibular joint erosions and osteophytes: a systematic review,” Dentomaxillofacial Radiology, vol. 37, no. 2, pp. 63–71, 2008.

9. Kinniburgh RD, Major PW, Nebbe B, West K, Glover KE. Osseous morphology and spatial relationships of the temporomandibular joint: Comparisons of normal and anterior disc positions. Angle Orthod. 2000;70:70–80.

10. Major PW, Kinniburgh RD, Nebbe B, Prasad NG, Glover KE. Tomographic assessment of temporomandibular joint osseous articular surface contour and spatial relationships associated with disc displacement and disc length. Am J Orthod Dentofacial Orthop. 2002;121:152–61.

11. Christiansen EL, Chan TT, Thompson JR, Hasso AN, Hinshaw DB, Jr, Kopp S. Computed tomography of the normal temporomandibular joint. Scand J Dent Res. 1987;95:499–509.

12. Sicher H, Du Brul EL. 5th ed. St. Louis: C. V. Mosby; 1980. Sicher’s Oral Anatomy; p. 158.

13. Mishra, R., Kharbanda, O., & Balachandran, R. (2018). 3D CBCT Evaluation of Condyle Position in Skeletal Class I & Class III Growing Subjects. Orthodontic Journal of Nepal, 7(2), 9-14

14. Мажникова В.А., Абрамян А.А., Шубитидзе М.М., и др. Трехмерная оценка взаиморасположения корней зубов в переднем отделе нижней челюсти для планирования лечения аномалии окклюзии III класса с использованием мини-имплантатов. Эндодонтия today. 2019; 17(3):30-34.

V.A. Mazhnikova, A.A. Abramyan, M.M. Shubitidze et al. Three-dimensional assessment of the relative position of the roots of the teeth in the anterior lower jaw for treatment planning for class III occlusion anomalies using mini-implants. Endodontics today. 2019;17(2):30-34.

15. Хабадзе З.С., Шубитидзе М.М., Солиманов Ш.М., и др. Расположение нижнечелюстного резцового канала относительно апексов корней зубов: исследование на основе конусно-лучевой компьютерной томографии. Эндодонтия today. 2019; 17(3):8-12.

Z.S. Khabadze, M.M. Shubitidze, Sh.M. Solimanov, A.O. Kuznetsova, O.I. Magomedov, M.D. Abazyan, N.M. Kakabadze. Location of the mandibular incisal canal regarding to the root apices: a cone-beam computed tomography study. Endodontics today. 2019;17(3):8-12.

16. Разумова С.Н., Браго А.С., Серебров Д.В. и др. Оценка длины моляров и премоляров верхней челюсти и расстояния от верхушек этих зубов до верхнечелюстного синуса по данным конусно-лучевой компьютерной томографии (КЛКТ) в различных возрастных группах. Эндодонтия today. 2019; 17(2):47-51.

S.N. Razumova, A.S. Brago, D.V. Serebrov et al. Estimation of the length of maxillary molars and premolars and the distance from the apexes of these teeth to the maxillary sinus according to cone-beam computed tomography (CBCT) in different age groups. Endodontology today. 2019;17(2):47-51

Конфликт интересов:
Авторы декларируют отсутствие конфликта интересов /
Conflict of interests:
The Authors declare no conflict of interests.

Поступила / Article received 01.10.2019

Координаты для связи с авторами /
Coordinates for communication with authors:
Геворкян А.А. / A.A. Gevorkyan
E-mail: gevorkyan_aa@rudn.university

DOI: 10.36377/1683-2981-2019-17-4-8-11

Сравнительная характеристика эффективности зубных паст, имеющих в своем составе кальций и фтор

Успенская О.А., д.м.н.
Трефилова О.В.
Левкович Е.Н.
Федеральное государственное бюджетное образовательное учреждение высшего образования «Приволжский исследовательский медицинский университет» Министерства здравоохранения Российской Федерации

Резюме

На сегодняшний день на рынке представлен огромный выбор средств и предметов гигиены полости рта, что затрудняет пациентам подобрать необходимое. Несмотря на то, что в состав современных паст включены различные активные компоненты и добавки, все же максимальным действием в профилактике стоматологических заболеваний является соединения кальция и фтора. Статья посвящена изучению эффективности зубных паст, имеющих в своем составе ионы кальция и фтора, в профилактике стоматологических заболеваний. Целью явилась сравнительная характеристика эффективности зубных паст, имеющих в своем составе кальций и фтор, в профилактике стоматологических заболеваний. В клинико-лабораторном исследовании принимало участие 30 человек в возрасте 18-20 лет. Все участники эксперимента были разделены на три группы. Первая группа использовала лечебно-профилактическую зубную пасту Clinpro™ Tooth Crème (3M ESPE). Второй группе была назначена паста SPLAT "Актив" (СПЛАТ КОСМЕТИКА), (1000 ppm F^-, глицерофосфат кальция). Третьей – Colgate "Крепкие зубы. Свежее дыхание" (Colgate-Palmolive). Изучалось действие данных зубных паст на показатели уровня гигиены полости рта, индекс КПУ, кариесрезистентность эмали и минерализующий потенциал ротовой жидкости. Данные клинико-лабораторного исследования регистрируют хорошие очищающие свойства с высоким уровнем противокариозного и реминерализирующего эффектами. Применение зубных паст, имеющих в своем составе кальций и фтор, позволяют воздействовать не только на твердые ткани зуба, но и на состав ротовой жидкости. Это обеспечивает повышение реминерализующих свойств слюны и препятствует кариесогенной ситуации в полости рта.

Ключевые слова: *зубные пасты, кальций, фтор, ротовая жидкость, кариесрезистентность.*

Для цитирования: *Успенская О.А., Трефилова О.В., Левкович Е.Н. Сравнительная характеристика эффективности зубных паст, имеющих в своем составе кальций и фтор. Эндодонтия today. 2019; 17(4):8-11. DOI: 10.36377/1683-2981-2019-17-4-8-11.*

Comparative characteristics of the effectiveness of toothpastes containing calcium and fluoride

O.A. Uspenskaya, DMS
O.V. Trefilova
E.N. Levkovich
Federal State Budgetary Educational Institution of Higher Education «Privolzhsky Research Medical University» of the Ministry of Health of the Russian Federation

Abstract

Today, the market has a huge selection of oral hygiene products and items, which makes it difficult for patients to choose what they need. Despite the fact that in modern paste composition includes the various active components and additives, all the maximum effect in the prevention of dental diseases is a compound of calcium and fluoride. The article is devoted to the study of the effectiveness of toothpastes containing calcium and fluoride ions in the prevention of dental diseases. The aim was to compare the effectiveness of toothpastes with calcium and fluoride in the prevention of dental diseases. The clinical and laboratory study involved 30 people aged 18-20 years. All participants in the experiment were divided into three groups. The first group used Clinpro ™ Tooth Crème (3M ESPE) treatment and prophylactic toothpaste. The second group was assigned paste SPLAT "Active" (SPLAT COSMETICS), (1000 ppm F^-, calcium glycerophosphate). Third – Colgate "Strong teeth. Fresh breath" (Colgate-Palmolive). We studied the effect of these toothpastes on indicators of the level of oral hygiene, the CFE index, caries resistance of enamel and the mineralizing potential of the oral fluid. Clinical and laboratory research data record good cleansing properties with a high level of anticaries and remineralizing effects. The use of toothpastes, which have calcium and fluorine in their composition, can affect not only the hard tissues of the tooth, but also the composition of the oral fluid. This provides an increase in the remineralizing properties of saliva and prevents a cariogenic situation in the oral cavity.

Keywords: *toothpastes, calcium, fluoride, oral fluid, caries resistance.*

For citation: *O.A. Uspenskaya, O.V. Trefilova, E.N. Levkovich. Comparative characteristics of the effectiveness of toothpastes containing calcium and fluoride. Endodontics today. 2019;17(4):8-11. DOI: 10.36377/1683-2981-2019-17-4-8-11.*

АКТУАЛЬНОСТЬ

Полость рта представляет собой уникальную экосистему для самых разнообразных микроорганизмов, формирующих постоянную микробиоту. Богатая питательная среда, постоянная влажность, оптимальные значения pH и окислительно-восстановительного потенциала, температура создают благоприятные условия для адгезии, колонизации и размножения микроорганизмов и, как следствие, развития различных стоматологических заболеваний [1].

Несомненно, первым звеном в профилактике заболеваний полости рта является ротовая жидкость. Благодаря химическим и физическим ее свойствам, она защищает зубы за счет очистки их поверхности от углеводов и кислот, а также за счет нейтрализации кислот, возникших в результате расщепления углеводов. Ротовая жидкость содержит минералы, такие как фтор, кальций и фосфат, которые встраиваются в очаг деминерализации и препятствуют дальнейшему развитию кариозного процесса [2,3].

К сожалению, количество данных минералов в ротовой жидкости невелико и без ежедневного ухода за полостью рта с помощью специализированных средств гигиены, таких как зубные щетки, зубные пасты невозможно. Поэтому одним из наиболее действенных и, вместе с тем, наиболее простых и доступных мер профилактики является правильный и эффективный уход за зубами – рациональная и индивидуальная гигиена полости рта [1,2,4,5,6].

О неоспоримой роли фторида в реминерализации эмали впервые заговорили уже в 1970-е гг. Backer выявил, что при наличии ионов фтора в ротовой жидкости очаги не прогрессируют, а регрессируют и постепенно приобретая вид «глянцевых». Механизм противокариозного действия фтора объясняют в первую очередь образованием в эмали резистентных структур, устойчивых к действию кислот [7,8,9].

Фторид, фосфат и кальций преципитируются, как фторапатит или фторгидроксиапатит на сохранившийся кристаллический матрикс. Растворимость данных фторированных апатитов ниже растворимости гидроксиапатита, поэтому в около зубной среде вероятность развития кариозного процесса снижается [10,11,12].

Так же, ингибирование фторидом гликолиза приводит к уменьшению образования АТФ, необходимой для работы H+/АТФазы, и кислых конечных продуктов, что в свою очередь, снижает рост и жизнедеятельность ацидогенных микроорганизмов [3].

Образующийся преципитат фторида кальция на поверхности зуба нерастворимый в нейтральной среде, в кислой среде создает депо ионов кальция и фтора в ротовой жидкости, что будет способствовать в стабилизации кариозного процесса [8].

На сегодняшний день на рынке представлен огромный выбор средств и предметов гигиены полости рта, что затрудняет пациентам подобрать необходимое. Тогда как подбор правильной зубной пасты – это половина успеха профилактики, а иногда даже и лечения. Несмотря на то, что в состав современных паст включены различные активные компоненты и добавки, все же максимальным действием в профилактике стоматологических заболеваний является соединения кальция и фтора [4].

Таким образом **целью исследования явилась** сравнительная характеристика эффективности зубных паст, имеющих в своем составе кальций и фтор, в профилактике стоматологических заболеваний.

МАТЕРИАЛЫ И МЕТОДЫ ИССЛЕДОВАНИЯ

В исследовании приняло участие 30 практически здоровых пациентов, мужчины и женщины в возрасте 18-20 лет, с компенсированной формой кариеса, с отсутствием заболеваний пародонта, а также других патологических изменений в полости рта.

Проводилось клинико-лабораторное обследование до и после использования рекомендованных зубных паст в различные сроки: 7 и 14 дней, а также через 1 месяц.

Обследуемые были разделены на 3 группы по 10 человек в каждой, в зависимости от используемых в качестве средств для индивидуальной гигиены полости рта зубных паст. Первой группе пациентов была назначена лечебно-профилактическую зубную пасту с 950 ppm F^-, с защищенным трикальцийфосфатом в своем составе. Во второй группе обследуемые применяли пасту с 1000 ppm F^-, в состав которой входил глицерофосфат кальция. Пациентам третьей группы рекомендовали зубную пасту с 1450 ppm F^- и карбонатом кальция в составе.

На первом приеме, перед началом исследования с пациентами был проведён групповой урок на тему: «Рациональная и индивидуальная гигиена полости рта». Чистку зубов было рекомендовано производить 2 раза в день после еды в течение 3 минут стандартным методом по Г. М. Пахомову.

В ходе клинического обследования проводился осмотр и оценка состояния полости рта. Определяли интенсивность поражения твердых тканей зубов кариесом с помощью индекса КПУ. Для выявления степени кислотоустойчивости эмали применяли тест эмалевой резистентности (ТЭР-тест, Р.В. Олушко, 1978). Методом витального окрашивания было определено количество зубного налета и зубного камня и проведена оценка уровня гигиены полости рта с помощью упрощенного индекса ИГР-У (J.C.Green, J.R.Vermillion, 1964).

Также был произведен забор ротовой жидкости путем сплевывания в вакуумные пробирки в утренние часы натощак с целью исследования зубных паст на минерализующий потенциал. Оценка данного критерия проводилась с помощью биохимического исследования кальция и фосфора в ротовой жидкости. Унифицированным колориметрическим методом с помощью набора реагентов «Кальций-ВИТАЛ» и «Фосформолибдат» определена концентрация кальция и фосфора в ммоль/л. Пробы тщательно перемешивались с реагентами и инкубировались в течение 5 минут при температуре 37 градусов (длина волны – 570 нм, длина оптического пути – 1 см). Фотометрическим методом определяли оптическую плотность.

Результаты исследования

Результаты обследования до начала профилактики свидетельствовали о компенсированной форме кариеса ($p \leqslant 0{,}005$) и хорошем уровне гигиены полости рта ($p \leqslant 0{,}005$) у пациентов всех трех групп. Выявлена низкая резистентность твердых тканей зубов. Среднее значение уровня кальция в ротовой жидкости было равно 1,9±0,2 ммоль/л, а фосфора – 3,7±0,4 ммоль/л.

Спустя 7 дней после использования лечебно-профилактических паст в качестве средств для индивидуальной гигиены полости рта наблюдалось повышение степени резистентности твердых тканей зубов у пациентов первой группы, где применялась паста с защищенным трикальцийфосфатом в своем составе, а также концентрацией фторидов 950 ppm F^-, тогда как у обследуемых второй и третьей групп резистентность

Таблица 1. **Динамика клинико-лабораторных показателей при использовании зубных паст, содержащих кальций и фтор**

Table 1. **The dynamics of clinical and laboratory parameters when using toothpastes containing calcium and fluoride**

Показатели	До			Через 7 дней			Через 14 дней			Через 30 дней		
Группы	*1-я*	*2-я*	*3-я*	*1-я*	*2-я*	*3-я*	*1-я*	*2-я*	*3-я*	*1-я*	*2-я*	*3-я*
ИГР-У	1,93	1,9	1,66	1,9	1,9	1,5	1,6	1,7	1,55	1,2	1,4	1,3
Показтель ТЭР-теста	4,7	4,6	5,1	4,5	4,6	5,1	4,5	4,5	5	4,4	4,5	5
Кальций общ., ммоль/л	1,6	1,9	1,8	1,6	1,9	1,8	1,8	2	1,8	1,9	2,2	1,9
Фосфор общ., ммоль/л	3,8	3,7	4	3,8	3,7	4	3,9	3,9	4	3,9	3,9	4,1

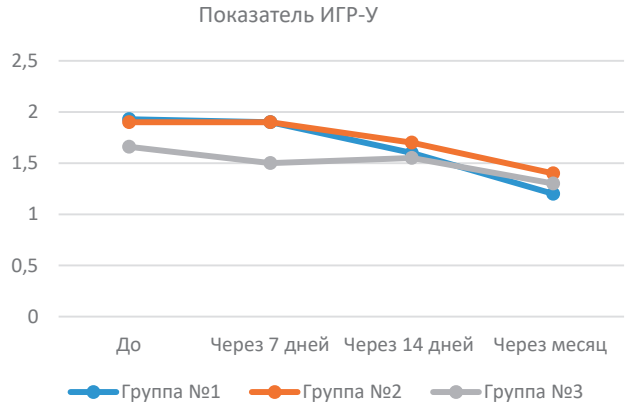

Рис. 1. **Динамика изменения гигиенического состояния полости рта (по данным индекса J.C.Green, J.R. Vermillion)**

Fig. 1. **Dynamics of changes in the hygienic state of the oral cavity (according to the J.C. Green, J.R. Vermillion index)**

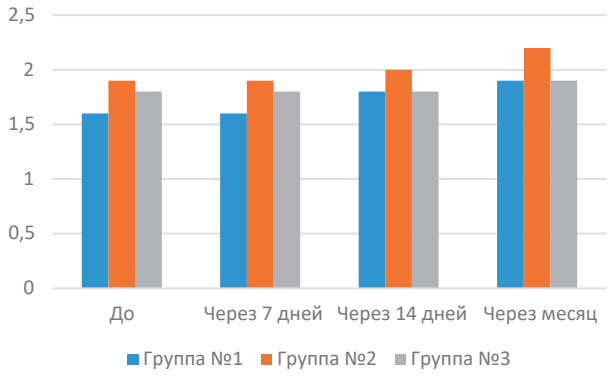

Рис. 2. **Концентрация ионов кальция в ротовой жидкости под воздействием лечебно-профилактических зубных паст**

Fig. 2. **The concentration of calcium ions in the oral fluid under the influence of therapeutic and preventive toothpastes**

оставалась на прежнем уровне. Данные индекса гигиены полости рта также соответствовали хорошему уровню гигиены ($p \leqslant 0{,}005$). Результаты лабораторного исследования ротовой жидкости на данный срок наблюдения оставались неизменными ($p \leqslant 0{,}005$).

Спустя две недели после использования пациентами лечебно-профилактических зубных паст наблюдалось улучшение гигиены полости рта во всех группах ($p \leqslant 0{,}005$). У обследуемых второй и третьей группы было выявлено незначительное увеличение степени резистентности твердых тканей зубов. Уровень ионов кальция и фосфора в ротовой жидкости у пациентов третьей группы, где применялась паста с карбонатом кальция в составе и 1450 ppm F^-, оставался на прежнем уровне. Тогда как у пациентов первой и второй групп наблюдалось повышение концентрации данных ионов в ротовой жидкости.

Через месяц наблюдений гигиеническое состояние полости рта улучшилось во всех трех исследовательских группах ($p \leqslant 0{,}005$). Степень резистентности твердых тканей зубов у пациентов второй и третьей групп оставалась без изменений ($p \leqslant 0{,}005$), тогда как в первой группе наблюдалось ее повышение ($p \leqslant 0{,}005$). Концентрация ионов кальция и фосфора в ротовой жидкости незначительно увеличивалась у пациентов третьей группы ($p \leqslant 0{,}005$), тогда как в двух других оставалась на прежнем уровне ($p \leqslant 0{,}005$). Динамику клинико-лабораторных показателей исследования можно наблюдать в таблице 1.

Динамика очищающего эффекта лечебно-профилактических паст представлена на рисунке 1.

Количественная характеристика изменения концентрации кальция в ротовой жидкости под воздействием лечебно-профилактических зубных паст представлена на рисунке 2.

ВЫВОДЫ И БСУЖДЕНИЕ

Данные клинико-лабораторного исследования регистрируют хорошие очищающие свойства с высоким уровнем противокариозного и реминерализирующего эффектами. Максимальной лечебно-профилактической эффективностью обладала зубная паста с концентрацией 950 ppm F^- и защищенным трикальцийфосфатом в составе, тогда как минимальной – паста с концентрацией 1450 ppm F^-, в состав которой включен карбонат кальция. Промежуточное положение по лечебно-профилактической эффективности занимала зубная паста с концентрацией 1000 ppm F^- и глицерофосфатом кальция в составе.

Применение зубных паст, имеющих в своем составе кальций и фтор, позволяют воздействовать не только на твердые ткани зуба, но и на состав ротовой жидкости. Это обеспечивает повышение реминерализующих свойств слюны и препятствует кариесогенной ситуации в полости рта.

СПИСОК ЛИТЕРАТУРЫ / REFERENCES

1. Рахманова Ф.М. Влияние гигиенических средств ухода за полостью рта на состав микрофлоры /Ш.К Далимова // Вестник науки и образования. – 2019. – №9(63). – С.53-55;

Rahmanova F.M. Vliyanie gigienicheskih sredstv uhoda za polost'yu rta na sostav mikroflory /SH.K Dalimova // Vestnik nauki i obrazovaniya. – 2019. – №9(63). – S.53-55;

2. Лобко С.С. Фторсодержащие зубные пасты и здоровье полости рта /О.А. Шульга // Медицинские новости. – 2015. – №3. – С. 29-31;

Lobko S.S. Ftorsoderzhashchie zubnye pasty i zdorov'e polosti rta /O.A. SHul'ga // Medicinskie novosti. – 2015. – №3. – S. 29-31;

3. Трефилова О.В. Изменение уровня органических кислот в ротовой жидкости при отбеливании/ О.А. Успенская, О.В. Трефилова, Е.А. Шевченко// Эндодонтия Today. – 2018. – №2. – С. 22-24;

Trefilova O.V. Izmenenie urovnya organicheskih kislot v rotovoj zhidkosti pri otbelivanii/ O.A. Uspenskaya, O.V. Trefilova, E.A. SHevchenko// Endodontiya Today. – 2018. – №2. – S. 22-24;

4. Громова С.Н. Влияние современных средств гигиены на микробный, кислотно-основной и минеральный баланс в полости рта /С.Н. Громова, В.А. Румянцев // Стоматология. – 2012. – №2. – С.16-19;

Gromova S.N. Vliyanie sovremennyh sredstv gigieny na mikrobnyj, kislotno-osnovnoj i mineral'nyj balans v polosti rta /S.N. Gromova, V.A. Rumyancev // Stomatologiya. – 2012. – №2. – S.16-19;

5. Хоменко Л.А. Экспериментальная и клиническая оценка кариеспрофилактической эффективности зубной пасты "Лакалут Джуніор" /Л.А. Хоменко, Е.И Остапко, Г.В Сороченко // Современная стоматология. – 2014. – №4 (73). – С.52;

Homenko L.A. Eksperimental'naya i klinicheskaya ocenka kariesprofilakticheskoj effektivnosti zubnoj pasty "Lakalut Dzhunior" /L.A. Homenko, E.I Ostapko, G.V Sorochenko // Sovremennaya stomatologiya. – 2014. – №4 (73). – S.52;

6. Грудянов А.И. Сравнительное изучение клинической эффективности зубных паст «Асепта» и «Новый жемчуг кальций»/Грудянов А.И., Александровская И.Ю., Корзунина В.Ю.// Пародонтология. – 2008. – №4 (49). – С. 50-52;

Grudyanov A.I. Sravnitel'noe izuchenie klinicheskoj effektivnosti zubnyh past «Asepta» i «Novyj zhemchug kal'cij»/Grudyanov A.I., Aleksandrovskaya I.YU., Korzunina V.YU.// Parodontologiya. – 2008. – №4 (49). – S. 50-52;

7. Рединова Т.Л. Состав и свойства поверхностного слоя эмали после гигиенической чистки зубными пастами «Новый жемчуг кальций» и «Новый жемчуг фтор»/ Пародонтология. – 2006. – № 3 (40). – С. 75-76;

Redinova T.L. Sostav i svojstva poverhnostnogo sloya emali posle gigienicheskoj chistki zubnymi pastami «Novyj zhemchug kal'cij» i «Novyj zhemchug ftor»/ Parodontologiya. – 2006. – № 3 (40). – S. 75-76;

8. Алибеков К.М. Эффективность применения лечебной пасты на основе активной биокерамики из ультрадисперсного фторапатита кальция и ß-трикальцийфосфата при лечении глубокого кариозного поражения зубов в эксперименте/ Эндодонтия Today. – 2007. – №1. – С. 39-42;

Alibekov K.M. Effektivnost' primeneniya lechebnoj pasty na osnove aktivnoj biokeramiki iz ul'tradispersnogo ftorapatita kal'ciya i ß-trikal'cijfosfata pri lechenii glubokogo karioznogo porazheniya zubov v eksperimente/ Endodontiya Today. – 2007. – №1. – S. 39-42;

9. Hujoe P. et al. // Eur. J. Oral. Sepsis. – 2013. – Vol.121(1). – P.2-4;

10. Еловикова Т.М. Механизмы восстановительного действия новой лечебно-профилактической зубной пасты /Т.М Еловикова, Е.Ю. Ермишина, Н.И Михейкина // Стоматология. – 2016. – №5. – С.32-35;

Elovikova T.M. Mekhanizmy vosstanovitel'nogo dejstviya novoj lechebno-profilakticheskoj zubnoj pasty /T.M Elovikova, E.YU. Ermishina, N.I Mihejkina // Stomatologiya. – 2016. – №5. – S.32-35;

11. Шаковец Н.В. Зубная паста как источник системного поступления фторида /Т.Н. Терехова//Вопросы современной педиатрии. – 2012. – №2. – С.74-76;

SHakovec N.V. Zubnaya pasta kak istochnik sistemnogo postupleniya ftorida /T.N. Terekhova//Voprosy sovremennoj pediatrii. – 2012. – №2. – S.74-76;

12. Klimek J., Ganss C. Отложение и поглощение фторидов зубной эмалью при использовании зубных паст с разным содержанием аминофторида – исследование in vitro // Внутренний отчет GABA International AG. 2006.

Klimek J., Ganss C. Otlozhenie i pogloshchenie ftoridov zubnoj emal'yu pri ispol'zovanii zubnyh past s raznym soderzhaniem aminoftorida – issledovanie in vitro // Vnutrennij otchet GABA International AG. 2006.

Конфликт интересов:
Авторы декларируют отсутствие конфликта интересов /
Conflict of interests:
The Authors declare no conflict of interests.

Поступила/Article received 17.10.2019

Координаты для связи с авторами /
Coordinates for communication with authors:
Трефилова О.В. / O.V. Trefilova
E-mail: foxkids37@mail.ru

DOI: 10.36377/1683-2981-2019-17-4-12-15

Модифицированный способ ментальной анестезии по методу маламед с применением устройства Ушницкого-Чахова

Чахов А.А., к.м.н.
Ушницкий И.Д., д.м.н.
Исаков Л.О., к.м.н.
Федеральное государственное автономное образовательное учреждение высшего образования «Северо-Восточный федеральный университет имени М.К. Аммосова» Республика Саха (Якутия), г. Якутск

Резюме

В настоящее время повышение качества оказываемой стоматологической помощи населению имеет важное значение, где постоянный поиск эффективных методов местной анестезии является актуальной проблемой.

Цель. *На основании комплексного краниометрического, рентгенологического и клинического исследований разработать модифицированный способ ментальной анестезии по методу С. Маламед.*

Материалы и методы. *Проведено изучение анатомо-топографических особенностей подбородочного отверстия на 91 нижнечелюстных костях. Кроме того, для изучения топографии подбородочного отверстия применяли результаты компьютерной томографии (82 снимка). Полученные данные составляли основу для разработки устройства Ушницкого-Чахова для проведения ментальной анестезии по методу С. Маламед и модифицировать способ ментальной анестезии по методу С. Маламед, где блокада резцовой ветви нижнего луночкового и подбородочного нервов проводилась у 106 человек.*

Результаты. *Проведенное комплексное анатомо-топографические исследование передней ширины,. высоты симфиза и тела нижней челюсти, а также расстояния от верхнего края подбородочного отверстия до окклюзионной поверхности и расстояния от нижнего края подбородочного отверстия до нижнего края нижней челюсти выявило наличие вариабельности их показателей.*

На основании полученных результатов нами было разработано устройство для проведения ментальной анестезии по методу С. Маламед, которое применяли для блокады резцовой ветви нижнего луночкового и подбородочного нервов. Проведенные клиническая оценка и анализ выявили наличие определенных преимуществ применения данного устройства, связанные с более точным индивидуальным определением топографии подбородочного отверстия и глубины погружения иглы, что не всегда учитывается при проведении ментальной анестезии по методу С. Маламед. При этом через 5-7 минут наблюдается стойкий эффект анестезии в области иннервации подбородочного и резцовой ветви нижнего луночкового нервов. При этом зона обезболивания соответствует стандартной методике ментальной анестезии по методу С. Маламед.

Выводы. *Модифицированный способ ментальной анестезии по методу С. Маламед с применением устройства Ушницкого-Чахова для проведения ментальной анестезии обеспечивает более точное определение глубины погружения инъекционной иглы к подбородочному отверстию с учетом индивидуальных особенностей, что минимизирует травму подбородочного сосудисто-нервного пучка и повышает обезболивающий эффект.*

Ключевые слова: *нижняя челюсть, анатомия и топография, подбородочное отверстие, ментальная анестезия.*

Для цитирования: *Чахов А.А., Ушницкий И.Д., Исаков Л.О. Модифицированный способ ментальной анестезии по методу Маламед с применением устройства Ушницкого-Чахова. Эндодонтия today. 2019; 17(4):12-15. DOI: 10.36377/1683-2981-2019-17-4-12-15.*

The modified mental anesthesia by malamed technique with Ushnitsky-Chahov's device

A.A. Chakhov, Ph.D.
I.D. Ushnitsky, DMS
L.O. Isakov, Ph.D.
"North-Eastern federal university named after M.K. Ammosov", Sakha Republic, Yakutsk

Abstract

Nowadays the dental help quality improvement to the population is important. Constant search of effective methods of local anesthesia is a relevant issue.

Aim. *The objective is to develop the modified way of mental anesthesia by S. Malamed technique on the basis of complex craniometrical, radiological and clinical researches.*

Materials and methods. *Anatomical-topographical features of mental foramen of 91 mandibular bones have been studied. Besides, computer tomography results (82 images) were applied to study mental foramen topography. The obtained data made a basis for development of Ushnitsky-Chakhov's device for carrying out mental anesthesia*

by S. Malamed technique and to modify mental anesthesia by S. Malamed technique where blockade of incisal branch of the lower alveolar and mental nerves was carried out at 51 patients.

Results. *The complex anatomical-topographic examination of the anterior width, altitudes of the symphysis and mandibula body, as well as the distance from the upper edge of the mental foramen to the occlusal surface and distance from the lower edge of the mental foramen to the lower edge of the mandibula has revealed the presence of variability of their indices.*

On the basis of the received results we have developed the device for carrying out mental anesthesia by S. Malamed technique which was applied to blockade incisal branch of the lower alveolar and mental nerves. The clinical assessment and analysis have revealed certain advantages of this device use, connected with more exact individual definition of topography of a mental foramen and depth of immersion of a needle that is not always considered when carrying out mental anesthesia by S. Malamed technique. At the same time the lasting effect of anesthesia in the field of innervation of mental and incisal branch of lower alveolar nerves is observed in 5-7 minutes. At the same time the zone of anesthesia corresponds to a standard technique of mental anesthesia by S. Malamed technique.

Conclusions. *The modified way of mental anesthesia by S. Malamed technique with use of Ushnitsky-Chakhov's device for carrying out mental anesthesia provides more exact determination of immersion depth of a syringe needle to a mental foramen taking into account specific features that minimizes trauma of mental neurovascular bunch and increases analgesic effect.*

Keywords: *mandible, anatomy and topography, mental foramen, mental anesthesia.*

For citation: *A.A. Chakhov, I.D. Ushnitsky, L.O. Isakov. The modified mental anesthesia by Malamed technique with Ushnitsky-Chakhov's device. Endodontics today. 2019;17(4):12-15. DOI: 10.36377/1683-2981-2019-17-4-12-15.*

АКТУАЛЬНОСТЬ ИССЛЕДОВАНИЯ

На сегодняшний день в связи с широкой распространенностью кариеса и его осложнений среди населения, стоматологическая помощь является самой массовой, где на практике широко применяются методы местной анестезии [1, 2, 3, 4, 5, 6]. Несмотря на широкое изучение обезболивания в стоматологии до конца нерешенными остаются проблемы повышение его эффективности и безопасности [7, 8]. При этом одним из эффективных способов борьбы с болью является внедрение инновационных технологий местного обезболивания в клинической стоматологии [9, 10].

Необходимо отметить, что на сегодняшний день существуют несколько способов блокады резцовой ветви нижнего луночкового и подбородочного нервов [11, 12, 13, 14, 15, 16]. Между тем, в литературных источниках имеются сведения о возможных местных осложнениях, связанные с повреждением сосудов, нервов, ишемии кожи подбородка и нижней губы [17, 18]. Анализ технологических особенностей выполнения ментальной анестезии по методу С. Маламед характеризует общие методологические особенности проведения обезболивания, где присутствует стандартная глубина погружения иглы в пределах 2-3 мм в области переходной складки, в то время как определение индивидуальной глубины погружения иглы имеет важное клиническое и практическое значение, поскольку от этого зависят не только обезболивающий эффект, но и безопасность анестезии. В связи с этим исследования, направленные на совершенствование местной анестезии в челюстно-лицевой области, являются важной клинической задачей, которые имеют теоретическое, научное и практическое значение.

Целью работы является на основании комплексного краниометрического, рентгенологического и клинического исследований разработать модифицированный способ ментальной анестезии по методу С. Маламед.

МАТЕРИАЛ И МЕТОДЫ ИССЛЕДОВАНИЯ

Проведено изучение анатомо-топографических особенностей подбородочного отверстия на 91 нижнечелюстных костях (49 мужских, 42 женских) с применением штангенциркуля с определением март. 67. Биом. Zz. Передняя ширина; март. 69. Биом. h1. Высота симфиза; март. 69 (1). Высота тела; расстояния от верхнего края подбородочного отверстия до окклюзионной поверхности и расстояния от нижнего края подбородочного отверстия до нижнего края нижней челюсти. Исследования проводились на базах кафедр терапевтической, хирургической, ортопедической стоматологии и стоматологии детского возраста, нормальной и патологической анатомии, оперативной хирургии с топографической анатомией и судебной медицины, стоматологической поликлиники Медицинского института ФГАОУ ВО «Северо-Восточный федеральный университет имени М.К. Аммосова». Кроме того, для изучения топографии подбородочного отверстия применяли результаты компьютерной томографии, проведенные на стоматологическом томографе «KaVo OP300 Maxio» с функцией 3D исследования (Германия) с программным обеспечением «OnDemand3D™» для 3D диагностики (82 снимка) на базе стоматологической клиники ООО «Адантис», (Якутск). Полученные данные составляли основу для разработки устройства Ушницкого-Чахова для проведения ментальной анестезии по методу С. Маламед [19] и модифицировать способ ментальной анестезии по методу С. Маламед [20], где блокада резцовой ветви нижнего луночкового и подбородочного нервов проводилась у 106 человек в возрасте от 21 до 40 лет, обратившихся по поводу эндодонтического лечения зубов.

Обследование осуществляли в соответствии с этическими принципами проведения научных медицинских исследований с участием человека, определенными Хельсинской декларацией Всемирной медицинской ассоциации (1964, ред. 2000), и требованиями, изложенными в основных нормативных документах РФ по клиническим исследованиям. Все обследованные предварительно дали добровольное согласие на участие в исследованиях (протокол этической комиссии Медицинского института ФГАОУ ВО «Северо-Восточный федеральный университет имени М.К. Аммосова» №15 от 31 октября 2018 года).

Статистическая обработка данных исследования проводилась по стандартным методам вариационной статистики с вычислением средней величины, среднеквадратической ошибки с помощью пакетов прикладных программ «Microsoft Excel» 2010.

РЕЗУЛЬТАТЫ ИССЛЕДОВАНИЯ

Полученные анатомические и топографические показатели подбородочного отверстия нижней челюсти представляют наличие определенных их особенно-

стей. Так, средний показатель по Март. 69 (1) – высота тела у мужчин и женщин составляет 28,22+0,19 мм. При этом минимальные и максимальные расстояния от верхнего края подбородочного отверстия до окклюзионной поверхности у мужчин и женщин соответственно составляли 21,0+0,20 и 19,2+0,24 мм, а также 31,0+0,13 и 30,0+0,12 мм. Между тем, средние показатели у мужчин составляли 24,62+0,07 мм, тогда как у женщин данная величина была на уровне 24,44+0,12 мм. Тем временем минимальный и максимальный общие показатели мужчин и женщин находились в пределах цифровых 19,2+0,16 и 31,0+0,09 мм, где средний показатель составил 24,58+0,07 мм.

С учетом результатов проведенных анатомо-топографических исследований нижней челюсти было разработано устройство для проведения ментальной анестезии по методу С. Маламед (рис. 1 а, б). Устройство состоит из 9 основных составляющих компонентов. На задней части корпуса устройства 1 располагается зажим 2 с пружиной 3, где один конец представлен ручкой, который находится под углом 45°, а другой конец – рабочей частью в виде выступа 2 б, повторяющий анатомическую форму шейки премоляра, который позволяет улучшить фиксацию устройства в области шейки нижних премоляров, что дает возможность использовать устройство, как с правой, так и с левой сторон. На основном регулирующем винте 4 прикреплена поперечная передвижная ограничительная планка 5 для установки и ограничения глубины погружения иглы с помощью градуированной шкалы 6, а дополнительный регулирующий винт 7 имеет опорную площадку 8, которая располагается на жевательной поверхности нижних премоляров, что позволяет учитывать высоту клинической коронки зуба. Передняя часть устройства выполнена в виде рамки 9 дугообразной формы, которая способствует смещению нижней губы и угла рта в вестибулярную сторону, и позволяет визуализировать область переходной складки для определения места инъекции. При изготовлении деталей устройства применялся материал на основе углеродистой стали – закаленная нержавейка. Устройство стерилизуется известными способами.

Преимуществами применения данного устройства является точное индивидуальное определение глубины погружения иглы, что не учитывается при ментальной анестезии по методу С. Маламед, устанавливаемой посредством поперечной передвижной ограничительной планки, что может значительно минимизировать травму подбородочного сосудисто-нервного пучка при проведении ментальной анестезии и повысить обезболивающий эффект. При этом устройство является универсальным для выполнения ментальной анестезии, как с правой, так и левой стороны (рис. 2 а, б).

При выполнении анестезии вначале проводили определение расстояния между жевательной поверхностью и подбородочным отверстием на основании результатов компьютерной томографии, например 24 мм (рис. 3).

Модифицированный способ ментальной анестезии по методу С. Маламед проводится в определенной последовательности. Так, устройство размещается в полости рта пациента в области нижнего премоляра. Затем для фиксации устройства в полости рта разжимается зажим ручкой, который находится на задней части, и опорную площадку устанавливают на жевательную поверхность премоляра (справа или слева). При этом



Рис. 1. **Устройство для проведения ментальной анестезии по методу С. Маламед (а – вид спереди; б – вид сбоку)**

Fig. 1. **A device for conducting mental anesthesia according to the method by S. Malamed (a – frontal view; b – side view)**



Рис. 2. **Расположение устройства для проведения ментальной анестезии по методу С. Маламед на нижней челюсти (а – справа; б – слева)**

Fig. 2. **Location of the device for conducting mental anesthesia according to the method of S. Malamed in the mandibula (a – right; b – left)**

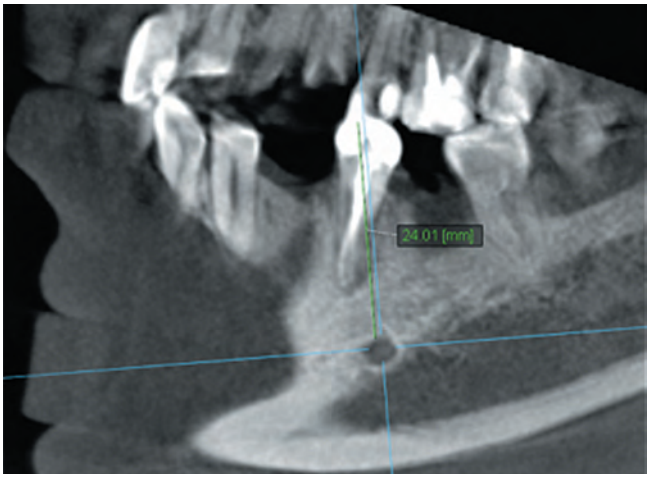

Рис. 3. **Измерение расстояния между жевательной поверхностью нижнего премоляра и подбородочным отверстием на основании данных компьютерной томографии**

Fig. 3. **Measurement of the distance between the chewing surface of the lower premolar and the mental foramen based on computed tomography data**

передняя часть устройства в виде рамки дугообразной формы располагается в область переходной складки для смещения нижней губы и угла рта в вестибулярную сторону с целью создания обзора и визуализации места вкола инъекционной иглы. Затем рабочая часть зажима с помощью дополнительного регулирующего винта устанавливается в пришеечной области первого нижнего премоляра. Далее с помощью основного регулирующего винта верхняя часть поперечной пере-

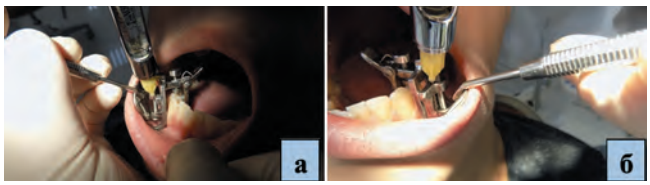

Рис. 4. **Модифицированный способ ментальной анестезии по методу С. Маламед (а – справа; б – слева)**

Fig. 4. **A modified method of mental anesthesia according to the method by S. Malamed (a – right; b – left)**

движной планки устанавливается на уровне нижней части опорной площадки по градуированной шкале. С учетом показателя расстояния между жевательной поверхностью и подбородочным отверстием, полученным на основании результатов компьютерной томографии, например 24 мм, поперечную передвижную ограничительную планку перемещают вверх на 1 мм с помощью основного регулирующего винта для исключения травмы сосудисто-нервного пучка. Карпульный шприц с длиной иглы 25 мм устанавливается вертикально в область премоляров и производится вкол в переходную складку в проекции подбородочного отверстия, что также подтверждается по данным компьютерной томографии, и продвигается до контакта канюли иглы с передвижной планкой, который соответствует расстоянию между жевательной поверхностью и подбородочным отверстием (24 мм) (рис. 4 а, б). При этом поперечная передвижная ограничительная планка является индивидуальным ограничителем глубины погружения иглы. После чего проводится аспирационная проба, где создается депо анестетика и извлекается шприц и само устройство из полости рта. Через 5-7 минут наблюдается стойкий эффект анестезии в области иннервации подбородочного и резцовой ветви нижнего луночкового нервов. При этом зона обезболивания соответствует стандартной методике ментальной анестезии по методу С. Маламед.

ВЫВОДЫ

Модифицированный способ ментальной анестезии по методу С. Маламед обеспечивает более точное определение глубины погружения инъекционной иглы к подбородочному отверстию с учетом индивидуальных особенностей расстояния между жевательной поверхностью премоляров нижней челюсти и подбородочным отверстием, а также высоты клинической коронки нижних премоляров, что минимизирует травму подбородочного сосудисто-нервного пучка и повышает обезболивающий эффект. Кроме того, выполнение модифицированного способа ментальной анестезии не требует особой наработки для применения, что немаловажно для начинающих врачей и может быть применен в клинической стоматологии в качестве альтернативного способа обезболивания нижней челюсти.

СПИСОК ЛИТЕРАТУРЫ / REFERENCES

1. Рабинович С.А. Обеспечение безопасности при проведении местной анестезии в стоматологии. Первая помощь при неотложных состояниях : уч.-метод. пособие / С.А. Рабинович, Е.В. Зорян, Ю.Л. Васильев и [и др.]. Москва. 2014. С.80.

Rabinovich S.A. Obespechenie bezopasnosti pri provedenii mestnoj anestezii v stomatologii. Pervaja pomoshh' pri neotlozhnyh sostojanijah : uch.-metod. posobie / S.A. Rabinovich, E.V. Zorjan, Ju.L. Vasil'ev i [i dr.]. Moskva. 2014. S.80.

2. Ушницкий И.Д. Стоматологические заболевания и их профилактика у жителей Севера / И.Д. Ушницкий, В.П. Зеновский, Т.В. Вилова.Москва.Наука.2008.С. 172.

Ushnickij I.D. Stomatologicheskie zabolevanija i ih profilaktika u zhitelej Severa / I.D. Ushnickij, V.P. Zenovskij, T.V. Vilova.Moskva. Nauka.2008.S. 172.

3. Сокольская О.Ю. Изменение психоэмоционального состояния детей в процессе диспансерного наблюдения у детского стоматолога / О.Ю. Сокольская // Стоматология детского возраста и профилактика. 2014.Т.13.№;2 (49). С. 27-31.

3. Sokol'skaja O.Ju. Izmenenie psihojemocional'nogo sostojanija detej v processe dispansernogo nabljudenija u detskogo stomatologa / O.Ju. Sokol'skaja // Stomatologija detskogo vozrasta i profilaktika. 2014.T.13.№;2 (49). S. 27-31.

4. Ушницкий И.Д. Клинико-физиологическая характеристика состояния органов и тканей полости рта у жителей промышленных районов Якутии / И.Д. Ушницкий, А.Д. Семенов, Е.А. Бельчусова [и др.] // Эндодонтия Today. 2016. №2.С.45-47.

Ushnickij I.D. Kliniko-fiziologicheskaja harakteristika sostojanija organov i tkanej polosti rta u zhitelej promyshlennyh rajonov Jakutii / I.D. Ushnickij, A.D. Semenov, E.A. Bel'chusova [i dr.] // Jendodontija Today. 2016. №2.S.45-47.

5. Moore P.A. Benefits and harms associated with analgesic medications used in the management of acute dental pain: An overview of systematic reviews / P.A. Moore, K.M. Ziegler, D. Lipman [et al.] // J. Am. Dent. Assoc.2018. Vol.149. №4. P.256-265.

6. Castellucci A. The use anesthesia in endodontics / A. Castellucci, K. A. Coury // Endodontics. – Florence : Tridente, 2004. P.208-354.

7. Lapidus D. Effect of premedication to provide analgesia as a supplement to inferior alveolar nerve block in patients with irreversible pulpitis / D. Lapidus, J. Goldberg, Edward H. [et al.] // The Journal of the American Dental Association. 2016. Vol. 147. №6. P.427–437.

8. Бизяев А.Ф. Обезболивание в условиях стоматологической поликлиники / А.Ф. Бизяев, С.Ю. Иванов, А.В. Лепилин [и др.]. – Москва : ГОУ ВУНМЦ МЗ РФ, 2002. С.144.

Bizjaev A.F. Obezbolivanie v uslovijah stomatologicheskoj polikliniki / A.F. Bizjaev, S.Ju. Ivanov, A.V. Lepilin [i dr.]. – Moskva : GOU VUNMC MZ RF, 2002. S.144.

9. Рабинович С.А. Современные технологии местного обезболивания в стоматологии / С.А. Рабинович. – Москва : ВУНМЦ МЗ РФ. 2000.С.144.

Rabinovich S.A. Sovremennye tehnologii mestnogo obezbolivanija v stomatologii / S.A. Rabinovich. – Moskva : VUNMC MZ RF. 2000.S.144.

10. Steinkopf S. Interaction of local anaesthetic articaine enantiomers with brain lipids : a Langmuir monolayer study / S. Steinkopf // Eur J. Pharm Sciens. 2012. Vol.47.№2. P.394-401.

11. Егоров П.М. Анализ внутриротовых способов выключения нижнего луночкового и язычного нервов / П.М. Егоров // Стоматология. 1985.№ 2. Т.64. С.51-53.

Egorov P.M. Analiz vnutrirotovyh sposobov vykljuchenija nizhnego lunochkovogo i jazychnogo nervov / P.M. Egorov // Stomatologija. 1985.№ 2. T.64. S.51-53.

12. Brignardello-Petersen R. Local anesthetic administered with a pressure syringe system probably results in less successful and insufficient anesthesia than an inferior alveolar nerve block in patients undergoing mandibular posterior tooth extractions / R. Brignardello-Petersen // J. Am. Dent. Assoc. 2018. Vol.149. №2. P.147-149.

13. Васильев Ю.Л. Особенности иннервации и обезболивания фронтального отдела нижней челюсти у пожилых пациентов / Ю.Л. Васильев, А.В. Кузин // Эндодонтия Today. 2013. №1. С.15-18.

Vasil'ev Ju.L. Osobennosti innervacii i obezbolivanija frontal'nogo otdela nizhnej cheljusti u pozhilyh pacientov / Ju.L. Vasil'ev, A.V. Kuzin // Jendodontija Today. 2013. №1. S.15-18.

• Полный список литературы находится в редакции

Конфликт интересов:
Авторы декларируют отсутствие конфликта интересов /
Conflict of interests:
The Authors declare no conflict of interests.

Поступила/Article received 7.10.2019

Координаты для связи с авторами /
Coordinates for communication with authors
Ушницкий И.Д. / I.D. Ushnitsky
E-mail: incadim@mail.ru

DOI: 10.36377/1683-2981-2019-17-4-16-20

Изменение гормонального фона у лиц с хроническим генерализованным пародонтитом

Успенская О.А.[1], д.м.н.
Спиридонова С.А.[1], к.м.н.
Шевченко Е.А.[2], д.м.н.
Давтян Г.А.[3]
[1]Кафедра терапевтической стоматологии
Федеральное государственное автономное образовательное учреждение высшего образования
«Приволжский исследовательский медицинский университет» Министерства здравоохранения России,
г. Нижний Новгород
[2]Кафедра патологической физиологии
Федеральное государственное автономное образовательное учреждение высшего образования
«Приволжский исследовательский медицинский университет» Министерства здравоохранения России,
г. Нижний Новгород
[3]Частная практика, г. Нижний Новгород, Россия

Резюме

Актуальность. *В последнее время отмечается тенденция к увеличению распространенности хронических генерализованных пародонтитов. Установлено, что одним из важных факторов, предрасполагающих к развитию генерализованного пародонтита и оказывающих влияние на его течение, является системный остеопороз, в развитии которого большое значение имеет статус гормонов, регулирующих минеральный обмен. В связи с этим актуальным является изучение гормонального статуса пациентов с хроническим генерализованным пародонтитом для выявления основных причинных факторов развития данного заболевания и их устранения.*

Цель. *Изучение изменений гормонального статуса лиц с агрессивными формами пародонтита.*

Материалы и методы. *Проведено обследование 100 пациентов в возрасте от 26 до 35 лет с диагнозом ХГП средней и тяжелой степени тяжести. В зависимости от проводимого лечения все обследуемые пациенты были распределены на 4 группы: в 1 группе применяли кальцемин и местно – метронидазол; во 2 группе – кальцемин и местно – метронидазол и Эплан; в 3 группе – Тевабон и местно – метронидазол; в 4 группе – Тевабон и местно – метронидазол и Эплан. Для определения уровня кальцидиола в сыворотке крови применяли тест «ARCHITECT 25-OH Vitamin D», уровень кальцитонина определяли с помощью теста Biomerica Кальцитонин (Biomerica Calcitonin, определение in vitro интактного паратиреоидного гормона в сыворотке и плазме крови человека осуществляли с помощью тест-системы «Elecsys ПТГ».*

Обработка данных производилась с помощью статистического пакета STADIA, а также статистического пакета надстройки Microsoft Excel (2010 г.).

Результаты. *Отмечено снижение кальцидиола и кальцитонина, повышение паратиреоидного гормона при ХГП. Предложенная схема лечения приводила к нормализации исследованных показателей.*

Выводы. *Агрессивные формы пародонтита сопровождаются снижением кальцидиола и кальцитонина, повышением паратиреоидного гормона в крови. Также отмечено клиническое улучшение и нормализация гормонального фона на фоне применения в схеме комплексного этиопатогенетического лечения препаратов «Эплан» и «Тевабон».*

Ключевые слова: *кальцидиол, кальцитонин, паратиреоидный гормон, хронический генерализованный пародонтит.*

Для цитирования: *Успенская О.А. Спиридонова С А., Шевченко Е.А, Давтян Г.А. Изменение гормонального фона у лиц с хроническим генерализованным пародонтитом. Эндодонтия today. 2019; 17(4):16-20. DOI: 10.36377/1683-2981-2019-17-4-16-20.*

Hormonal changes in persons with chronic generalized periodontitis

O.A. Uspenskaya[1], DMS
S.A. Spiridonova[1], Ph.D.
E.A. Shevchenko[2], DMS
G.A. Davtyan[3]
[1]Department of Therapeutic Dentistry, Federal State Autonomous Educational Institution of Higher Education
"Volga Research Medical University" of the Ministry of Health of Russia, Nizhny Novgorod
[2]Department of Pathological Physiology, Federal State Autonomous educational institution of higher education
"Volga Research Medical University" of the Ministry of Health of Russia, Nizhny Novgorod
[3]Private practice, Nizhny Novgorod, Russia

Abstract

Relevance. *Recently, there is a tendency to increase the prevalence of chronic generalized periodontitis. It is established that one of the important factors predisposing to the development of generalized periodontitis and influencing its course is systemic osteoporosis, in the development of which the status of hormones regulating mineral metabolism is of great importance. In this regard, it is important to study the hormonal status of patients with aggressive forms of periodontitis to identify the main causal factors of the disease and their elimination.*

Aim. *Study of changes in the hormonal status of persons with chronic generalized periodontitis.*

Materials and metods. *A total of 100 patients aged 26 to 35 years diagnosed with chronic generalized periodontitis moderate and severe. Depending on the treatment, all the examined patients were divided into 4 groups: in group 1 were used calcemine and locally – metronidazole ; in group 2 were used calcemine and locally – metronidazole and EPLAN; in group 3 were used Tevabone and locally – metronidazole; in group 4 were used Tevabone and locally – metronidazole and EPLAN. To determine the level of calcidiol in serum, the test "ARCHITECT 25-OH Vitamin D" was used, the level of calcitonin was determined using The biomerica Calcitonin test (Biomerica Calcitonin, determination of intact parathyroid hormone in serum and plasma of human blood was carried out using the test system "Elecsys PTH".*

Data processing was performed using the statistical package STADIA, as well as statistical package add-in Microsoft Excel (2010).

Results. *There was a decrease in calcidiol and calcitonin, an increase in parathyroid hormone in CGP. The proposed treatment regimen led to the normalization of the studied parameters. Aggressive forms of periodontitis are accompanied by a decrease in calcidiol and calcitonin, an increase in parathyroid hormone in the blood.*

Conclusions. *Clinical improvement and normalization of hormonal background against the background of the use of drugs "EPLAN" and "Tevabon" in the scheme of complex etiopathogenetic treatment was also noted.*

Keywords: *calcidiol, calcitonin, parathyroid hormone, chronic generalized periodontitis.*

For citation: *O.A. Uspenskaya, S.A. Spiridonova, E.A. Shevchenko, G.A. Davtyan. Hormonal changes in persons with chronic generalized periodontitis Endodontics today. 2019;17(4):16-20. DOI: 10.36377/1683-2981-2019-17-4-16-20.*

АКТУАЛЬНОСТЬ ТЕМЫ ИССЛЕДОВАНИЯ

Воспалительные заболевания пародонта являются одной из серьезных проблем современной стоматологии, так как наблюдается неуклонный рост заболеваемости среди населения молодого и среднего возраста: более 50% жителей нашей страны к 25-30 годам имеют разнообразные клинические проявления [1, 2, 3, 4, 5,15]. В последнее время отмечается тенденция к увеличению частоты распространенности заболевания пародонта, имеющие агрессивное, практически непрерывно рецидивирующее течение [6,7,10,11]. Особенности развития и несвоевременная диагностика приводят к разрушению зубочелюстной системы человека в молодом возрасте, психологическим проблемам и социальной дезадаптации [8, 9, 12, 13]. В связи с этим необходимо совершенствование комплексных программ по своевременной диагностике данного заболевания [14,15].

Установлено, что одним из важных факторов, предрасполагающих к развитию генерализованного пародонтита и оказывающих влияние на его течение, является системный остеопороз [2, 6]. Несмотря на высокую степень минерализации, в костной ткани постоянно происходят обновление входящих в ее состав веществ, адаптивные перестройки в связи с изменяющимися условиями функционирования, отражением которых служат уровни циркулирующих во внеклеточной жидкости кальция, фосфора, а также гормонов, регулирующих их обмен [7, 8, 10].

Доказана высокая патогенетическая связь воспалительных изменений слизистой оболочки и изменений в костной части пародонта. Вполне вероятно, что изменения протекают одновременно [2, 4, 8, 16, 17, 18]. Указанные выше позиции предопределяют необходимость изучения гормонального статуса пациентов с ХГП для выявления основных причинных факторов развития данного заболевания и устранения оных.

ЦЕЛЬ ИССЛЕДОВАНИЯ

Изучение изменений гормонального статуса лиц с хроническими генерализованными пародонтитами.

МАТЕРИАЛ И МЕТОДЫ ИССЛЕДОВАНИЯ

Обследование пациентов проводилось на базе кафедры терапевтической стоматологии ФГБОУ ВО «ПИМУ» Минздрава России. Лабораторные исследования проводились в диагностической лаборатории «Гемохелп» (ООО "ТИАС ЛОТУС", лицензия: ЛО-52-01-0059-65).

Проведено обследование 100 пациентов в возрасте от 26 до 35 лет с диагнозом хронический генерализованный пародонтит (ХГП) средней и тяжелой степени тяжести в соответствии с критериями включения и исключения. Диагноз ставился согласно МКБ 10 (1997). По характеру течения заболевание относится к агрессивному пародонтиту в соответствии с классификацией, принятой на заседании Президиума секции пародонтологии Российской Академии стоматологии в 2001 г.

В зависимости от проводимого лечения все обследуемые пациенты были распределены на 4 группы:

- в 1-й группе применяли кальцемин и местно – метронидазол;
- во 2-й группе – кальцемин и местно – метронидазол и Эплан;
- в 3-й группе – Тевабон и местно – метронидазол;
- в 4-й группе – Тевабон и местно – метронидазол и Эплан.

На участие в исследование было получено информированное согласие всех пациентов, а также разрешение Этического комитета.

Критерии включения в исследование: возраст пациента от 26 до 35 лет, наличие хронического генерализованного пародонтита средней или тяжелой степени тяжести, добровольное информированное согласие.

Критерии исключения из исследования: наличие тяжелой соматической патологии (сахарный диабет, заболевания почек и печени и другие) в стадии декомпенсации, иммунодефицитные состояния, острые инфекционные заболевания, онкология, беременность, лактация, постменопауза, алкогольная и наркотическая зависимость, курение, отказ от участия в исследовании.

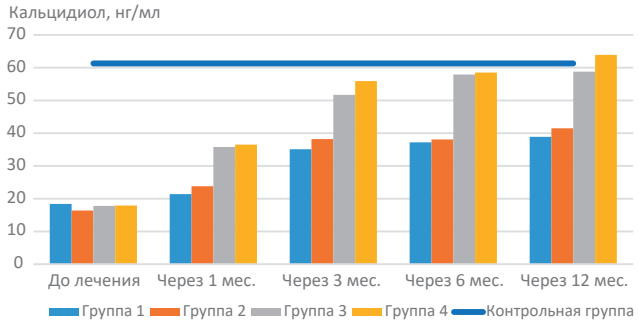

Рис. 1. **Динамика содержания кальцидиола в крови у пациентов с хроническим генерализованным пародонтитом в различные сроки лечения**

Fig. 1. **The dynamics of the content of calcidiol in the blood in patients with chronic generalized periodontitis at different periods of treatment**

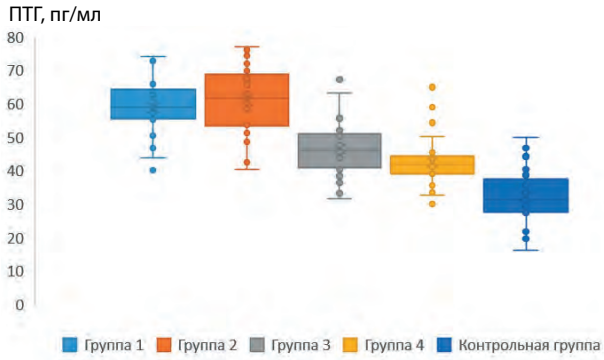

Рис. 2. **Содержание паратиреоидного гормона в крови у пациентов с ХГП через 3 месяца лечения**

Fig. 2. **The content of parathyroid hormone in the blood of patients with CGP after 3 months of treatment**

Для определения уровня кальцидиола в сыворотке крови применяли тест «ARCHITECT 25-OH Vitamin D», единицей измерения результата теста «ARCHITECT 25-OH Vitamin D» было выбрано нг/мл. Ожидаемые значения 25 – 80 нг/мл. Уровень кальцитонина определяли с помощью теста Biomerica Кальцитонин (Biomerica Calcitonin ELISA). Количественное определение in vitro интактного паратиреоидного гормона в сыворотке и плазме крови человека осуществляли с помощью тест-системы «Elecsys ПТГ». Ожидаемые значения 15 – 65 пг/мл (1,6 – 6,9 пмоль/л).

Обработка данных производилась с помощью статистического пакета STADIA, а также статистического пакета надстройки Microsoft Excel (2010 г.). Анализировались распределения исследуемых признаков на близость к нормальному распределению (распределению Гаусса) с помощью критериев Колмогорова, омега-квадрат, хи-квадрат.

Также использовались непараметрические методы статистики: для непарных выборок – с помощью критериев Вилкоксона-Манна-Уитни и Ван дер Вардена, для парных – с помощью парного критерия Вилкоксона и критерия знаков. Для оценки статистической значимости различий относительных показателей (качественных характеристик выборки) использовались критерий χ^2 Пирсона (в некоторых случаях с поправкой Йейтеса) и точный тест Фишера. Различия между сравниваемыми выборками считали достоверными при $p \leqslant 0,05$.

РЕЗУЛЬТАТЫ ИССЛЕДОВАНИЯ И ОБСУЖДЕНИЕ

Результаты исследования содержания кальцидиола в крови пациентов с ХГП представлены (рис. 1). Было обнаружено его достоверно низкий уровень ($p < 0,001$) (18,4 (13,8-22,5) нг/мл, 16,4 (12,42-18,9) нг/мл, 17,8 (13,6-20,6) нг/мл и 17,9 (14,1-20,7) нг/мл для 1-й, 2-й, 3-й 4-й группы соответственно) по сравнению с контрольной группой (61,3 (57,7 – 66,5) нг/мл), коме того, у 94% пациентов содержание витамина Д оказалось за границей нижнего порога нормальных значений.

Уже через 1 месяц после начала лечения наблюдалось достоверное ($p < 0,001$) повышение уровня кальцидиола во 2-й, 3-й и 4-й группе, а в 1-й группе была замечена аналогичная тенденция. Статистически значимое увеличение содержания кальцидиола через 3 месяца лечения было зарегистрировано во всех группах пациентов с хроническим генерализованным пародонтитом, однако уровень изучаемого показателя в 1-й (35,1 (32,7-39,4) нг/мл) и 2-й (38,2 (35,9-40,5) нг/мл) группе достоверно отличался ($p < 0,001$) от уровня в 3-й (51,7 (48,5-56,2) нг/мл) и 4-й (55,9 (52,7-58,4) нг/мл) группе, в которых содержание кальцидиола приблизилось к значениям в контрольной группе. При последующем динамическом наблюдении тенденция к росту уровня 25(OH)D3 сохранялась во всех группах. При этом через 6 и 12 месяцев уровень кальцидиола в крови пациентов 3-й и 4-й группы, принимавших препарат на основе алендроната и альфакальцидола, не составлял статистически значимой разницы по сравнению с контрольной группой ($p > 0,05$) и был достоверно выше показателей в 1-й и 2-й группе, в схему лечения которых входил препарат «Кальцемин» ($p < 0,001$).

Таким образом, лечение пациентов с хроническим генерализованным пародонтитом с использованием препарата «Тевабон» приводило к ликвидации гиповитаминоза витамина D.

Уровень паратиреоидного гормона (ПТГ) в начале нашего исследования во всех группах пациентов с хроническим генерализованным пародонтитом был достоверно выше контрольной группы, коме того, у 46% из них показатель выходил за верхнюю границу нормальных значений для здорового взрослого человека (рис. 2).

Достоверное снижение уровня ПТГ было зарегистрировано в 4-й группе уже через 1 месяц лечения ($p < 0,001$), в остальных группах также наблюдалась тенденция к снижению данного показателя ($p > 0,05$). Через 3 месяца статистически значимое снижение уровня ПТГ ($p < 0,001$) было обнаружено в 3-й и 4-й группе (рис. 2), при этом снижение показателей продолжалось в течение всего периода наблюдения.

Через 6 месяцев содержание гормона в крови у пациентов 4-й группы (36,1 (30,0-39,7) пг/мл) приблизилось к показателям контрольной группы (31,2 (27,4-37,5) пг/мл, $p > 0,05$) (рис. 3), а к концу 12-го месяца не было обнаружено значимых отличий от показателей контрольной группы и в 3-й группе (36,7 (29,2- 42,9) пг/мл $p > 0,05$).

В 1-й и 2-й группе пациентов содержание ПТГ достоверно снизилось через 6 месяцев наблюдения ($p < 0,001$ для 1-й группы и $p < 0,05$ для 2-й группы) по сравнению с первоначальным результатом, но оказалось достоверно выше ($p < 0,001$), чем в 3-й, 4-й и контрольной группе.

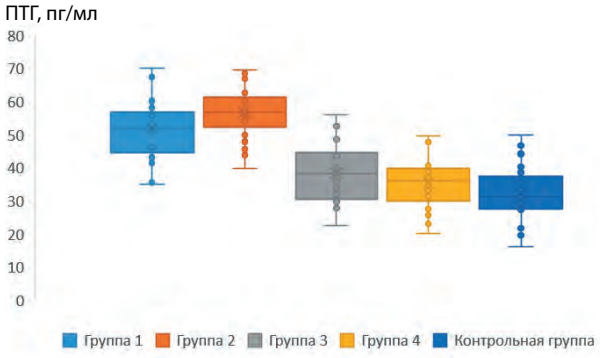

Рис. 3. **Содержание паратиреоидного гормона в крови у пациентов с ХГП через 6 месяцев наблюдения**

Fig. 3. **The content of parathyroid hormone in the blood of patients with CGP after 6 months of observation**

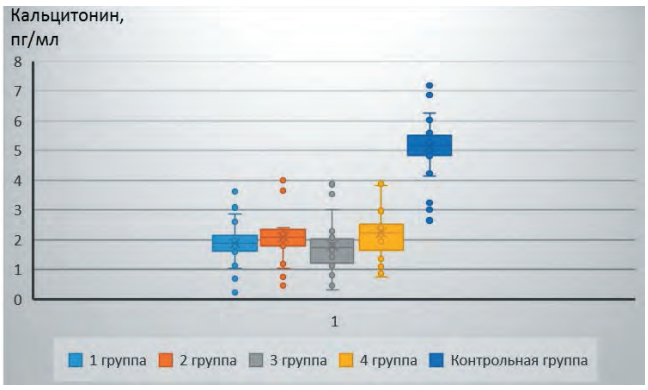

Рис. 4. **Концентрация кальцитонина в крови пациентов с хроническим генерализованным пародонтитом до лечения**

Fig. 4. **The concentration of calcitonin in the blood of patients with chronic generalized periodontitis before treatment**

Аналогичная тенденция для 1-й и 2-й группы определялась и через 12 месяцев наблюдения, при этом сохранялось достоверное отличие уровня ПТГ в этих группах по сравнению с контрольными значениями.

Таким образом, к концу срока наблюдения уровень ПТГ в крови у пациентов, принимавших «Тевабон», соответствовал значениям в контрольной группе.

При исследовании крови у пациентов с ХГП уровень кальцитонина оказался в пределах нормальных значений, однако был достоверно ниже, чем в контрольной группе ($p < 0,001$) (рис. 4).

В течение первых 6 месяцев во всех группах наблюдалось повышение уровня кальцитонина, при этом статистическая значимость результатов в 3-й и 4-й группе ($p < 0,01$) была зарегистрирована уже через 1 месяц (2,28 (2,03-2,49) пг/мл и 3,36 (3,17-3,58) пг/мл соответственно), а в 1-й и 2-й группе – через 3 месяца ($p < 0,01$ и $p < 0,05$ соответственно) (рис. 4).

В 4-й группе пациентов содержание кальцитонина приблизилось к контрольным значениям через 3 месяца лечения (5,22 (5,03-5,4) пг/мл, $p > 0,05$) и оставалось на этом уровне в течение всего последующего срока наблюдения (рис. 5).

В 3-й группе показатели не отличались от контрольных значений через 6 и 12 месяцев. В 1-й и 2-й группе максимальные значения были зарегистрированы в 12 и 6 месяцев соответственно, однако за весь период наблюдения фиксировалось достоверное ($p < 0,001$) отличие показателей в этих группах по сравнению с контрольной группой.

Как видно, наиболее быстрое и стойкое повышение уровня кальцитонина в крови у пациентов с ХГП было отмечено в 4-й группе, в которой местное лечение включал препарат «Эплан», а общее – «Тевабон».

Таким образом, при лечении пациентов с ХГП наблюдалась нормализация гормонального фона и минерального обмена под воздействием предложенной

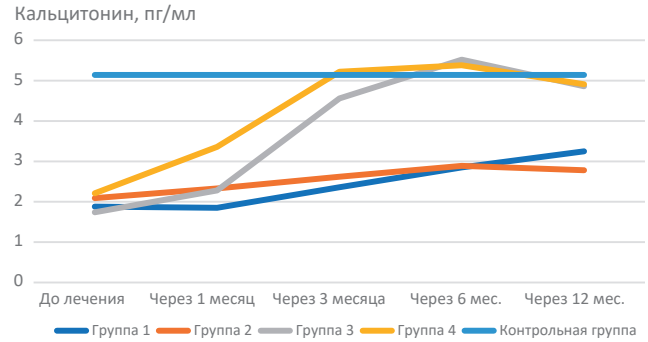

Рис. 5. **Динамика уровня кальцитонина в крови у пациентов с хроническим генерализованным пародонтитом в различные сроки наблюдения**

Fig. 5. **The dynamics of the level of calcitonin in the blood in patients with chronic generalized periodontitis at different periods of observation**

нами терапии с включением препаратов «Эплан» и «Тевабон».

ВЫВОДЫ

Результаты проведенного исследования выявили некоторые изменения гормонального фона (снижение кальцидиола и кальцитонина, повышение паратиреоидного гормона) у пациентов с агрессивными формами пародонтита. Кроме того, результаты нашего исследования продемонстрировали необходимость определения у пациентов с ХГП триады гормонов, регулирующих минеральный обмен, и являющихся маркерами костного метаболизма в связи с их влиянием на процессы, происходящие в пародонте при развитии заболевания. Также отмечено клиническое улучшение и нормализация гормонального фона на фоне применения в схеме комплексного этиопатогенетического лечения препаратов «Эплан» и «Тевабон».

СПИСОК ЛИТЕРАТУРЫ / REFERENCES

1. Moeintaghavi A. [et al.] Evaluation of the association between periodontal parameters, osteoporosis and osteopenia in postmenopausal women // J Dent (Tehran). 2013; 10 (5): 443 – 448.

2. Cairoli E. [et al.] Factors associated with bisphosphonate treatment failure in postmenopausal women with primary osteoporosis // Osteoporos Int. 2014. № 25 (4). P. 1401-1410.

3. Ghallab N. A., Hamdy E., Shaker O. G. Malondialdehyde, superoxide dismutase and melatonin levels in GCF of aggressive and chronic periodontitis patients // Aust Dent J. 2015; 9: 110 – 111.

4. Hegde A.M., Naik N., Kumari S. Comparison of salivary calcium, phosphate and alkaline phosphatase levels in children with early childhood caries after administration of milk, cheese and GC tooth mousse: an in vivo study // J Clin Pediatr Dent. 2014. № 38 (4). P. 318 – 325.

5. Hewison M. Vitamin D and immune function: an overview // Proc. Nutr. Soc. 2012; 71: 1: 50 – 61.

6. Acharya A. [et al.] High salivary calcium level associated with periodontal disease in Indian subjects-a pilot study // Oral Health Prev Dent. 2011; 9 (2): 195 – 200.

7. Hildebolt C. F. Effect of vitamin D and calcium on periodontitis // J Periodontol. 2005; 76 (9): 1576 – 1587.

http://dx.doi.org/10.26787/nydha-2226-7425-2018-20-1

8. Булкина Н. В., Ведяева А. П. Быстропрогрессирующий пародонтит: новые аспекты патогенеза и комплексной терапии // Пародонтология. 2012. № 4 (65). С. 13-18.

Bulkina N. V., Vedyaeva A. P. Rapidly progressive periodontitis: new aspects of pathogenesis and complex therapy // Periodontology. 2012. No. 4 (65). P. 13-18.

9. Гилева О. С., Садилова В. А. Заболевания пародонта у вич-инфицированных больных: распространенность и особенности клинических проявлений в зависимости от приверженности антиретровирусной терапии // Пермский медицинский журнал. 2013. Т. 30, № 2. С. 34-42.

Gileva O. S., Sadilova V. A. Periodontal disease in HIV-infected patients: the prevalence and characteristics of clinical manifestations depending on adherence to antiretroviral therapy // Perm Medical Journal. 2013.Vol. 30, No. 2. P. 34-42.

10. Успенская О.А., Качесова Е.С. Изменение гормонального статуса на фоне лечения быстропрогрессирующего пародонтита // Здоровье и образование в XXI веке. 2018. Vol.20. №1. С. 60-64.

Uspenskaya O.A., Kachesova E.S. Changes in hormonal status during treatment of rapidly progressive periodontitis // Health and education in the XXI century. 2018. Vol.20. No. 1. P. 60-64.

11. Копецкий И.С., Побожьева Л.В., Шевелюк Ю.В. Агрессивный пародонтит: клинические и микробиологические аспекты развития // Лечебное дело. 2019. № 1. С. 7-13.

Kopetsky I.S., Pobozhieva L.V., Shevelyuk Yu.V. Aggressive periodontitis: clinical and microbiological aspects of development // Medical business. 2019. No 1. P. 7-13.

12. Качесова Е.С., Шевченко Е.А., Успенская О.А. Новая схема комплексного лечения агрессивных форм пародонтита // Современные технологии в медицине. 2017. Т. 9, № 4. С. 209-216.

Kachesova E.S., Shevchenko E.A., Uspenskaya O.A. A new scheme for the complex treatment of aggressive forms of periodontitis // Modern technologies in medicine. 2017.V. 9, No. 4. P. 209-216.

13. Успенская О.А., Качесова Е.С. Повышение эффективности местного медикаментозного лечения быстро прогрессирующего пародонтита // CATHEDRA. 2017. № 59. С. 28-30.

Uspenskaya O.A., Kachesova E.S. Improving the effectiveness of local drug treatment of rapidly progressive periodontitis // CATHEDRA. 2017. No. 59. P. 28-30.

14. Успенская О.А., Качесова Е.С. Роль общих и местных факторов в возникновении и развитии хронического генерализованного пародонтита тяжелой степени // Современные проблемы науки и образования. 2017. № 5. С. 188.

Uspenskaya O.A., Kachesova E.S The role of general and local factors in the occurrence and development of severe chronic generalized periodontitis // Modern problems of science and education. 2017. No. 5. P. 188.

15. Успенская О.А., Качесова Е.С. Роль общих и местных факторов в возникновении и развитии хронического генерализованного пародонтита тяжелой степени // Современные проблемы науки и образования. 2017. № 5. С. 188.

Uspenskaya O.A., Kachesova E.S The role of general and local factors in the occurrence and development of severe chronic generalized periodontitis // Modern problems of science and education. 2017. No. 5. P. 188.

16. Сметанина О.А., Казарина Л.Н., Гордецов А.С., Красникова О.В. Ранняя диагностика хронического катарального гингивита с использованием метода инфракрасной спектроскопии биологических жидкостей полости рта // Эндодонтия today. 2018. № 4. С.60

Smetanina O.A., Kazarina L.N., Gordetsov A.S., Krasnikova O.V. Early diagnosis of chronic catarrhal gingivitis using the method of infrared spectroscopy of biological oral fluids // Endodontics today. 2018. No 4. C.60

17. Царев В.Н., Митронин А.В., ипполитов Е.В., Малазония Т.Т., Подпорин М.С., Манучарян Л.А. Оценка антимикробного действия фотодинамической терапии на возбудителей неклостридиальной анаэробной инфекции полости рта и грибы рода Candida в экспериментальных и клинических исследованиях // Эндодонтия today. 2015. № 3. С. 15-20.

Tsarev V.N., Mitronin A.V., Ippolitov E.V., Malazonia T.T., Podporin M.S., Manucharyan L.A. Evaluation of the antimicrobial effect of photodynamic therapy on causative agents of non-clostridial anaerobic infections of the oral cavity and fungi of the genus Candida in experimental and clinical studies // Endodontics today. 2015. No. 3. P. 15-20.

18. Митронин В.А., Малый А.Ю., Морозов К.А. Измерение подвижности зубов двухпараметрическим периодонтометром у пациентов с заболеваниями пародонта // Эндодонтия today. 2010. № 2. С. 11-14.

Mitronin V.A., Maly A.Yu., Morozov K.A. Measurement of tooth mobility with a two-parameter periodometer in patients with periodontal diseases // Endodontics today. 2010. No. 2. P. 11-14.

Конфликт интересов:
Авторы декларируют отсутствие конфликта интересов /
Conflict of interests:
The Authors declare no conflict of interests.

Поступила/Article received 5.10.2019

Координаты для связи с авторами /
Coordinates for communication with authors:
С.А. Спиридонова/S.A Spiridonova
E-mail: saniyaspiridonova@mail.ru,
ORCID: 0000-0002-7233-446X

DOI: 10.36377/1683-2981-2019-17-4-21-24

Антибактериальная терапия при лечении пациентов с применением дентальных имплантатов в условиях ограниченного объема альвеолярной кости

Цициашвили А.М.[1], к.м.н.
Панин А.М.[1], д.м.н.
Забаровский А.В.[2], д.м.н.
Юнина Д.В.[2]
Габидуллина В.Р.[1]
[1]Кафедра хирургической стоматологии
[2]Кафедра фармакологии
Федеральное государственное бюджетное образовательное учреждение высшего образования
«Московский государственный медико-стоматологический университет имени А.И. Евдокимова»
Министерства здравоохранения Российской Федерации

Резюме

Назначение *противомикробных препаратов с целью профилактики и лечения гнойно-воспалительных осложнений при проведении хирургических вмешательств в амбулаторных условиях является распространенной практикой среди стоматологов во всем мире. По данным Национального центра по контролю и профилактике заболеваний (США), приблизительно одно из трех назначений антибиотиков считается не целесообразным. Из-за недостаточного количества научных данных многие клиницисты склонны использовать антибиотики, опираясь на свой опыт или опыт коллег, что может приводить к неоправданному их назначению и развитию антибиотикорезистенотности, что по мнению Всемирной организации здравоохранения является растущей международной проблемой.*

Ключевые слова: *антибиотики, дентальная имплантация, костная пластика, антибиотикорезистентность.*

Для цитирования: *Цициашвили А.М., Панин А.М., Забаровский А.В., Юнина Д.В., Габидуллина В.Р. Антибактериальная терапия при лечении пациентов с применением дентальных имплантатов в условиях ограниченного объема альвеолярной кости. Эндодонтия today. 2019; 17(4):21-24. DOI: 10.36377/1683-2981-2019-17-4-21-24.*

Antibacterial therapy in the treatment of patients using dental implants in the limited alveolar bone volume conditions

A.M. Tsitsiashvili[1], Ph.D
A.M. Andrey Panin[1], DMS
A.V. Zabarovsky[2], DMS
D.V. Yunina[2]
V.R. Gabidullina[1]
[1]Department of Oral Surgery of MSUMD named after A.I. Evdokimov
[2]Department of Pharmacology of MSUMD named after A.I. Evdokimov
Federal State Budgetary Educational Institution of Higher Education
«A.I. Evdokimov Moscow State University of Medicine and Dentistry»
of the Ministry of Healthcare of the Russian Federation

Abstract

Prescribing antimicrobials to prevent and treat purulent-inflammatory complications during surgical interventions in outpatient practice is a common practice among dentists around the world. According to the National Center for Disease Control and Prevention (USA), approximately one in three antibiotic prescriptions is considered inappropriate. Due to the lack of scientific data, many clinicians are inclined to use antibiotics based on their experience or the experience of colleagues, which can lead to their unjustified prescription and the development of antibiotic resistance, which, according to the World Health Organization, is a growing international problem.

Keywords: *antibiotics, dental implantation, bone augmentation, antibiotic resistance.*

For citation: *A.M. Tsitsiashvili, A.M. Andrey Panin, A.V. Zabarovsky, D.V. Yunina, V.R. Gabidullina. Antibacterial therapy in the treatment of patients using dental implants in the limited alveolar bone volume conditions. Endodontics today. 2019;17(4):21-24. DOI: 10.36377/1683-2981-2019-17-4-21-24.*

Дентальная имплантация (ДИ) получила распространение, как наиболее предпочтительный метод восстановления утраченных зубов. Сообщения о высокой частоте интеграции имплантатов начали появляться с момента начала их активного использования. Schmitt и Zarb (1993) сообщили о 100% успеха приживления 40 установленных в трехлетнем исследовании [26]. В 1996 году Henry и соавт. в 5-летнем наблюдении показали 96.6% выживаемость имплантатов на верхней и 100% на нижней челюсти [16]. По данным Pjetursson et al (2014) при наблюдении в течении 5-10 лет успешность ДИ отмечается от 93.5% до 97.9% случаев [25].

Антибиотикопрофилактика является целесообразным мероприятием в области условно чистых ран, к которым причислены плановые операции в полости рта, в том числе ДИ, где риск инфицирования составляет 10-15%, и по статистике стоматологи назначают 10% антибиотиков от врачей других специальностей [18]. Тем не менее, до сих пор ведутся дискуссии, возможно ли с помощью антибиотикопрофилактики уменьшить риск воспалительных осложнений в области установленного имплантата и избежать его дезинтеграции [6].

Широкое внедрение ДИ в практику привело к увеличению количества клинических ситуаций с дефицитом альвеолярной кости в области планируемой установки имплантата. Так, в 30-50% случаев врач, по согласованию с пациентом, вынужден прибегнуть к использованию тех или иных методов увеличения объема костной ткани, чтобы установить дентальный имплантат в оптимальное положение для последующего рационального протезирования и создания условий для длительного и надежного функционирования ортопедических конструкций, фиксированных на имплантаты [24]. Операции по увеличению объема костной ткани альвеолярных отделов челюстей сопряжены с использованием трансплантатов/имплантатов различного происхождения, увеличением времени операции, увеличением степени травматичности операции. Перечисленные факторы повышают «микробную нагрузку» в области проводимых операций, в особенности это касается используемых трансплантатов/имплантатов, являющихся, по сути, инородными телами, что повышает степень их нестойкости к микроорганизмам полости рта, играющим основную роль в развитии инфекционно-воспалительных осложнений [3,9,10]. Выживаемость имплантатов, установленных в условиях костной ткани, восстановленной с помощью методик костной пластики, по мнению разных авторов, составляет от 60% до 100%, что отчасти связано с увеличением количества осложнений воспалительного характера [3].

Несмотря на необходимость проведения антибиотикопрофилактики, с приемом антибактериальных препаратов связаны нежелательные эффекты от явлений диареи до опасных для жизни аллергических реакций (до 8-10% к пенициллинам) [13]. Серьезной проблемой, связанной с широким применением антибиотиков, является появление устойчивых к антибиотикам бактерий [8,27]. По данным ВОЗ устойчивость к антибиотикам стала растущей международной проблемой для общественного здравоохранения, так, каждый год в мире 700 000 человек умирает от инфекций, обусловленных антибиотико-резистентными штаммами [8]. В настоящее время уже известно несколько инфекций, которые стали абсолютно неизлечимыми вследствие резистентности, к примеру, инфекция, вызванная метициллин-резистентным Staphylococcus aureus, резистентным к большинству известных антибиотиков [25]. С 2005 по 2012 год было обнаружено появление штаммов микроорганизмов, устойчивость которых к клиндамицину увеличилась в 2-6 раз [11]. За последние годы резистентность к доксициклину и эритромицину стала настолько высокой, что системное применение этих препаратов при гнойной одонтогенной инфекции рекомендуется проводить только в отдельных случаях при наличии антибитикограммы [11]. Несколько исследований в Англии в 2016 году, где амоксициллин составлял более 65% назначений от всех антибактериальных препаратов стоматологами, показали, что резистентные к амоксициллину изоляты можно было обнаружить в микробиоме полости рта и кишечника [17].

Выделяют профилактическую и супрессивную антибактериальную терапию. Супрессивная антибактериальная терапия направлена на лечение уже развившегося инфекционно-воспалительного процесса. Профилактическая антибактериальная терапия направлена на снижение риска развития послеоперационных инфекционно-воспалительных осложнений и достижение эффективной концентрации антибиотика в тканях в момент операции и в течение 3-4 часов после нее [5, 12]. Антибиотикопрофилактика нацелена на снижение концентрации микробов менее 105 на 1 грамм ткани и ингибировании их агрегации к тканям [5]. В целом, антибиотикопрофилактика при оперативных вмешательствах показана пациентам с риском инфекционного эндокардита, со сниженным иммунным ответом макроорганизма, в случаях проведения операции в инфицированных участках, при обширных и длительных хирургических вмешательств, реконструктивных и восстановительных операциях, когда используются дополнительные материалы/протезы [20]. Для минимизации риска развития гнойно-воспалительных осложнений после установки дентального имплантата были предложены разные длительные способы антибиотикопрофилактики [14]. Более поздние протоколы рекомендовали кратковременную профилактику.

В одном из исследований авторы ретроспективно сравнивали результаты дентальной имплантации с антибиотикопрофилактикой и без нее. Одной группе, состоящей из 147 пациентов (790 имплантатов), был назначен феноксиметилпенициллин per os: 1 г антибиотика вводили за 1 час до операции, и 1 г вводили каждые 8 часов в течение 10 дней после операции. Другая группа, состоящая из 132 пациентов (664 имплантата), не получала антибиотиков до или после операции. Не было никаких существенных различий в отношении возникновения ранних и поздних послеоперационных инфекционных осложнений или в отношении выживаемости имплантатов между двумя группами [15].

Обзор рандомизированных контролируемых клинических исследований (РККИ), объединяющий 1162 пациентов, с периодом наблюдения не менее 3 месяцев после операции в которых сравнивалась эффективность различных профилактических схем назначения антибиотиков при дентальной имплантации, а также отсутствие антибактериальной профилактики показал, что назначение антибактериальной терапии скорее снижает вероятность развития осложнений, но исследования, которые бы показывали преимущество разных сроков продолжительности приема препаратов, отсутствуют. Данные говорят о том, что однократного приема амоксициллина в дозировке 2-3 г за 1 час до операции может быть достаточно и целесообраз-

ность назначения антибактериальной терапии в постоперационном периоде ставится под сомнение [14].

В исследовании, где сравнивалась эффективность двух наиболее часто используемых режимов антибиотикопрофилактики при дентальной имплантации – однократного введения перед операцией и длительного приема, авторы в ходе анализа постоперационного периода пришли к выводу, что использование антибиотиков в послеоперационном периоде не уменьшает вероятность послеоперационных осложнений и не увеличивает успех имплантации [7].

Наиболее распространенным протоколом антибактериальной терапии при реконструкции альвеолярных отделов челюстей является назначение амоксициллина за 1 час до операции в дозировке 2 г и далее по 500 мг 3 раза в день в течение 1 недели. При проведении «особо объемных» операций прием препарата можно продлить до 10 дней. В случае аллергии к пенициллину назначают клиндамицин (600 мг за 1 час до операции и по 300 мг 3 раза в день в течение 1 недели после нее) [1,2].

Lindeboom (2003) сравнил риск развития инфекционных осложнений после операции костной пластики в группе пациентов, принимавших профилактическую антибактериальную терапию и в группе плацебо. Разовая доза 2 г фенетициллина, назначенная до операции, сравнивалась с плацебо у 20 пациентов. Повышенный риск осложнений был обнаружен в группе без антибиотикопрофилактики. У двух пациентов развился гнойно-воспалительный процесс как в донорской, так и в реципиентной области, у двух пациентов – в реципиетной области, у одного пациента – в донорском участке. Все пациенты, у которых были выявлены осложнения (50%), были в группе плацебо. В группе, принимавшей профилактическую антибактериальную терапию, осложнений выявлено не было [21].

В другом исследовании Lindeboom и соавт. анализировали данные 150 пациентов, которым была проведена костная пластика с использованием внутриротового источника аутокости. После «случайного распределения» пациенты получали per os либо 600 мг клиндамицина однократно, либо 2 г пенициллина фенетициллина за 1 час до начала операции. Срок наблюдения за реципиентной областью составил 8 недель. Воспалительный процесс развился у 4 пациентов (5.3%) в группе пациентов, принимавших фенетициллин и у 2 пациентов (2.7%) в группе, которая принимала клиндамицин. В обеих группах у 3 пациентов возник воспалительный процесс в области донорского участка. Осложнения в основном были вызваны альфагемолитическими стрептококками, чувствительными к пенициллину. Не было обнаружено существенного различия между профилактическими однократными дозами фенетициллина и клиндамицина в отношении развития послеоперационных инфекционно- воспалительных осложнений у пациентов, которым была проведена операция костной пластики [22].

Jung-Woo и соавт. оценили в контрольной и экспериментальной группе необходимость назначения антибиотикопрофилактики при костной пластике с использованием аутокости из внутриротового участка. Пациенты были случайным образом разделены на экспериментальную группу (группу плацебо) и контрольную группу (группа, принимающая антибиотики). Двойное слепое исследование с использованием капсул одинаковой формы проводилось для предотвращения распознавания пациентами типа капсул. Все операции проводились амбулаторно под местной анестезией. 2 г цефалоспорина 1-го поколения назначали перорально за 1 час до операции всем пациентам. После операции капсулы назначали перорально экспериментальной и контрольной группам три раза в день в течение 3-х дней. Экспериментальной группе после операции назначили капсулы плацебо. Контрольной группе вводили антибиотики в дозе 1 г. Выводом было отсутствие значительной разницы в частоте возникновение раневой инфекции после костной пластики при введении антибиотиков [19].

Петрук И.В. и соавт. (2019) провели ретроспективное описательное исследование, целью которого явился анализ применения антибактериальных препаратов при дентальной имплантации. Исследователи пришли к выводу, что проведение предоперационной антибиотикопрофилактики способствует уменьшению частоты послеоперационных осложнений, значительно сокращает курсы АБТ, снижает количество нежелательных побочных эффектов от приема антибиотиков, уменьшает финансовые расходы и, что особенно важно, предотвращает развитие устойчивости микроорганизмов к антибактериальным препаратам [4].

Таким образом, в научной литературе ограничено освещены вопросы необходимости использования антибиотиков, протоколов их назначения в случае проведения костно-пластических операций по увеличению объема альвеолярной кости, а также побочных эффектов антибиотикопрофилактики. Имеющиеся исследования, как правило, сравнивают разную продолжительность приема антибактериальной терапии или разные виды антибиотиков между собой. В рамках глобального плана ВОЗ по преодолению антибиотикорезистентности, «Стратегии предупреждения распространения антимикробной резистентности в РФ на период до 2030 года», разработанной Минздрав РФ, исследования вопросов целесообразности, схем назначения, препаратов выбора, побочных эффектов, выявления резистентных к антибиотикам штаммов микроорганизмов представляет научно-практический интерес.

СПИСОК ЛИТЕРАТУРЫ / REFERENCES

1. Иштван У. Увеличение высоты и толщины альвеолярного гребня. Москва. «Азбука», 2017, 386, стр. 6

. Istvan U. Increasing the height and thickness of the alveolar ridge. Moscow. Azbuka, 2017, 386, p. 6

2. Цур О. Пластическая и эстетическая хирургия в пародонтологии и имплантологии. Москва. «Азбука», 847, стр. 186

Zur O. Plastic and aesthetic surgery in periodontics and implantology. Moscow. The Alphabet, 847, p. 186

3. Панкратов А.С. Костная пластика в стоматологии челюстно-лицевой хирургии. 2011. Стр 41, 180.

Pankratov A.S. Bone grafting in dentistry of maxillofacial surgery. 2011. Pages 41, 180.

4. Петрук И.В., Елисеева Е.В., Поддубный Е.А., Кропотов А.В. Проблемы применения антибактериальных препаратов при дентальной имплантации. Тихоокеанский медицинский журнал. 2019;(2):51-54. https://doi.org/10.17238/PmJ1609-1175.2019.2.51–54

Petruk I.V., Eliseeva E.V., Poddubny E.A., Kropotov A.V. Problems of using antibacterial drugs with dental implantation. Pacific Medical Journal. 2019; (2): 51-54. https://doi.org/10.17238/PmJ1609-1175.2019.2.51–54

5. Страчунский Л.С., Козлов С.Н. Современная антимикробная химиотерапия. Руководство для врачей. М: Боргекс, 2002; 436

Strachunsky L.S., Kozlov S.N. Modern antimicrobial chemotherapy. A guide for doctors. M: Borgeks, 2002; 436

6. Asenjo-Lobos C., Jofre J., Cortes M., Carlos M. Use of Antibiotics in Dental Implant Surgery: A Decision Based on Evidence from Systematic Review. Int. J. Odontostomat., 9(1):137-147, 2015.

7. Binahmed A., Stoykewych A., Peterson L. Single Preoperative Dose Versus Long-term Prophylactic Antibiotic Regimens in Dental Implant Surgery. Int J Oral Maxillofac Implants 2005;20:115–117

8. Bulletin of the World Health Organization 2017;95:599-603. doi: http://dx.doi.org/10.2471/BLT.16.179648

9. Cortizo, M.C., Oberti, T. G., Cortizo, M. S. et al. Chlorhexidine delivery system from titanium/polybenzyl acrylate coating: evaluation of cytotoxicity and early bacterial adhesion. J. Dent., 40(4):329-37, 2012.

10. Dewhirst F. et al. The human oral microbiom. Jornal of Bacteriology, 2010

11. Eckert A.W., Just L. Wilhelms D., Schubert J. Dentogenic infections-part I: the significance of bacterial isolation of dentogenic infections under routineous conditions Wien Med Wochenschr. 2012 Jul;162(13-14):316-20. doi: 10.1007/s10354-012-0103-2

12. Enzler M.J., Berbari E., Osmon R.D. Antimicrobial Prophylaxis in Adults Mayo Clin Proc. 2011 Jul; 86(7): 686–701. doi: 10.4065/mcp.2011.0012

13. Esposito M., Cannizzaro G., Bozzoli, P. et al. Efficacy of prophylactic antibiotics for dental implants: a multicentre placebo-controlled randomised clinical trial. Eur. J. Oral Implantol., 1(1):23-31, 2008.

14. Esposito M., Gabriella M., Worthington V. Interventions for replacing missing teeth: antibiotics at dental implant placement to prevent complications Cochrane Systematic Review – Intervention Version published: 31 July 2013 https://doi.org/10.1002/14651858.CD004152.pub4

15. Gynther G.W., Köndell P.A., Moberg L.E., Heimdahl A. Dental implant installation without antibiotic prophylaxis. Oral Surg Oral Med Oral Pathol Oral Radiol Endod. 1998 May;85(5):509-11. DOI: https://doi.org/10.1016/S1079-2104(98)90281-5

16. Henry P.J., Laney W.R., Jemt T., et al. Osseointegrated implants for single tooth replacement: a prospective 5-year multicenter study. Int J Oral Maxillofac Implants 1996;11:450–455.

17. Kirchner M., Mafura M., Hunt T. et al. Antimicrobial resistance characteristics and fitness of Gram-negative faecal bacteria from volunteers treated with minocycline or amoxicillin. Front Microbiol 2014; 5: 722.

18. Klinge A., Khalil D., Klinge B. Prophylactic antibiotics for staged bone augmentation in implant dentistry. Acta Odontol Scand. 2019 Sep 4:1-10. doi: 10.1080/00016357.2019.1656819

19. Lee J.W., Lee J.Y., Kim S.M., et al. Prophylactic antibiotics in intra-oral bone grafting procedures: a prospective, randomized, double-blind clinical trial. J Kor Assoc Oral Maxillofac Surg. 2012;38:90–95

20. Liddelow, G., Klineberg, I. Patient-related risk factors for implant therapy. A critique of pertinent literature. Aust. Dent. J., 56(4):417-26, 2011.

21. .Lindeboom J.A., Akker H.P. A prospective placebo-controlled double-blind trial of antibiotic prophylaxis in intraoral bone grafting procedures: a pilot study. Oral Surg Oral Med Oral Pathol Oral Radiol Endod 2003;96:669-672

22. Lindeboom J.A., Frenken J.W., Tuk J.G., et al. A randomized prospective controlled trial of antibiotic prophylaxis in intraoral bone-grafting procedures: preoperative single-dose penicillin versus preoperative single-dose clindamycin. Int J Oral Maxillofac Surg. 2006;35:433-436

23. Mittal Y., Jindal G., Garg S. Bone manipulation procedures in dental implants. Indian J Dent 2016;7:86-94 DOI: 10.4103/0975-962X.184650

24. Pjetursson B.E., Asgeirsson A.G., Zwahlen M., Sailer I. Improvements in implant dentistry over the last decade: comparison of survival and complication rates in older and newer publications. Int J Oral Maxillofac Implants. 2014;29 Suppl:308-24. doi: 10.11607/jomi.2014suppl.g5.2.

25. Philippot L., Andersson S.G.E., Battin T.J. et al. The ecological coherence of high bacterial taxonomic ranks. Nat Rev Microbiol 2010; 8: 523–529.

26. Schmitt A., Zarb G.A. The longitudinal clinical effectiveness of osseointegrated dental implants for single tooth replacement. Int J Prosthodont 1993;6:197–202.

27. Swift J.Q., Gulden W.S. Antibiotic therapy managing odontogenic infections. Dent. Clin. N. Am. 2002;46:623–633. doi: 10.1016/S0011-8532(02)00031-9

Конфликт интересов:
Авторы декларируют отсутствие конфликта интересов /
Conflict of interests:
The Authors declare no conflict of interests.

Поступила/Article received 1.11.2019

Координаты для связи с авторами /
Coordinates for communication with authors:
Цициашвили А.М. / A.M. Tsitsiashvili,
E-mail: amc777@yandex.ru
ORCID: 0000-0002-4737-8508

DOI: 10.36377/1683-2981-2019-17-4-25-29

Изменение показателей крови у пациентов с заболеваниями слизистой оболочки полости рта на фоне онкопатологии

Успенская О.А., д.м.н.
Трефилова О.В.
Федеральное государственное бюджетное образовательное учреждение высшего образования
«Приволжский исследовательский медицинский университет»
Министерства здравоохранения Российской Федерации

Резюме

Наиболее распространенным лабораторным исследованием в настоящее время является общий анализ крови, результаты которого необходимы не только при постановке диагноза, но и для дальнейшего наблюдения в ходе лечения. В статье приведены результаты исследования показателей клинического анализа крови в зависимости от локализации онкологического заболевания и нозологии стоматологического заболевания. В группы обследованных были включены пациенты, сопоставленные по возрасту, полу, сопутствующим стоматологическим заболеваниями, находящихся в стадии ремиссии. Критериями исключения из обследования являлись онкологические пациенты, получающие химиотерапию и лучевую терапию, пациенты, отказавшиеся принимать участие в обследовании и пациенты, с онкологическим заболеванием 1 и 4 стадии. Было установлено наличие признаков начальной стадии анемии, возникающей на фоне хронического заболевания. В связи с вышеизложенным, рекомендуется динамическое наблюдение за изменениями показателей крови у пациентов с заболеваниями слизистой оболочки полости рта на фоне онкопатологии.

Ключевые слова: *онкологическая заболеваемость, общий анализ крови, заболевания слизистой оболочки полости рта.*

Для цитирования: *Успенская О.А., Трефилова О.В. Изменение показателей крови у пациентов с заболеваниями слизистой оболочки полости рта на фоне онкопатологии. Эндодонтия today. 2019; 17(4):25-29. DOI: 10.36377/1683-2981-2019-17-4-25-29.*

Changes in blood parameters in patients with diseases of the oral mucosa on the background of oncopathology

O.A. Uspenskaya, DMS
O.V. Trefilova
Federal State Budgetary Educational Institution of Higher Education
«Privolzhsky Research Medical University» of the Ministry of Health of the Russian Federation

Abstract

The most common laboratory study is currently a General blood test, the results of which are necessary not only for diagnosis, but also for further observation during treatment. The article presents the results of the study of indicators of clinical blood analysis depending on the localization of cancer and nosology of dental disease. The study groups included patients compared by age, sex, concomitant dental diseases in remission. The criteria for exclusion from the examination were cancer patients receiving chemotherapy and radiation therapy, patients who refused to participate in the examination and patients with stage 1 and 4 cancer. It was established the presence of signs of the initial stage of anemia, arising on the background of chronic disease. In connection with the above, it is recommended dynamic monitoring of changes in blood parameters in patients with diseases of the oral mucosa on the background of oncopathology.

Keywords: *cancer incidence, complete blood count, diseases of the oral mucosa.*

For citation: *O.A. Uspenskaya, O.V. Trefilova. Changes in blood parameters in patients with diseases of the oral mucosa on the background of oncopathology. Endodontics today. 2019;17(4):25-29. DOI: 10.36377/1683-2981-2019-17-4-25-29.*

Злокачественные новообразования являются одной из важнейших медико-социальных проблем современного общества. [1] Ежегодно в мире более 7 млн. человек умирают от онкологических заболеваний, по прогнозам WHO к 2020 году данный показатель достигнет 10 миллионов. [2] Не вызывает сомнений, что злокачественные новообразования оказывают комплексное воздействие на организм. Общие механизмы возникновения и прогрессии опухолевого процесса интенсивно исследуются, и к настоящему времени накоплен огромный материал по молекулярной и клинической онкологии, который используется в смежных дисциплинах. [3], [4].

Заболевания слизистой оболочки полости рта в настоящее время встречаются достаточно часто. Нередко клинические проявления в полости рта являются проявлением существующей соматической патологии и являются отражением общего состояния организма. [5].В связи с этим, важным является качественное стоматологическое обследование и диагностика заболеваний полости рта с целью раннего выявления системных патологий.[6], [7].

Гематологические анализы более 100 лет используются в клинической практике. Однако, несмотря на такой длительный срок, многие из них не утратили своего значения и в настоящее время. Гематологические исследования представляют информацию о количестве клеток крови и их характеристиках. Оснащение КДЛ современными гематологическими автоанализаторами, которые могут предоставлять информацию о более чем 30 параметрах и характеристиках клеток крови, позволило значительно повысить клиническую информативность и точность результатов гематологических исследований. [8, 9].

Из всех лабораторных исследований наиболее часто в клинической практике назначается общий анализ крови. Его результаты отражают как часто встречающиеся, так и менее распространенные нарушения здоровья человека, которые могут проявляться отклонениями многих параметров общего анализа крови от нормы. Часто общий анализ крови играет большую роль в постановке диагноза, а при заболеваниях системы кроветворения ему отводится ведущая роль. [10]

ЦЕЛЬ ИССЛЕДОВАНИЯ

Изучить изменения показателей общего анализа крови у пациентов с заболеваниями слизистой оболочки полости рта на фоне онкологических заболеваний.

МАТЕРИАЛЫ И МЕТОДЫ

На базе стационаров ГБУЗ НО «Нижегородского областного клинического онкологического диспансера» проводили обследование стоматологического статуса (исследовали состояние слизистой оболочки полости рта и пародонта, определяли индекс КПУ, РМА, ПИ) у 36 женщин в возрасте от 40 до 60 лет с онкологическими заболеваниями в анамнезе, проживающих в г. Нижний Новгород. Из них – 21 (58,3%) пациентов с онкопатологией матки, 15 (41,6%) пациентов с онкопатологией молочной железы. У данных онкологических пациентов были выявлены следующие заболевания полости рта: географический язык – 21 (58,3%), кандидоз – 15 (41,6%). Критериями исключения из обследования являлись онкологические пациенты, получающие химиотерапию и лучевую терапию, пациенты, отказавшиеся принимать участие в обследовании и пациенты, с онкологическим заболеванием 1 и 4 стадии. Помимо этого был проведен анализ историй болезней данных пациентов. В группу контроля вошло 15 женщин, в возрасте от 50 до 80 лет, практически здоровых, проживающих в г. Нижний Новгород. В группу сравнения вошло 15 женщин, в возрасте от 40 до 60 лет, проживающих в Н.Новгороде, с онкологическим заболеванием в анамнезе, но заболевание полости рта у которых выявлено не было. В группы обследованных были включены пациенты, сопоставленные по возрасту, полу, сопутствующим стоматологическим заболеваниями, находящихся в стадии ремиссии. Всем обследуемым был проведен клинический анализ крови с дальнейшим его исследованием с помощью гематологических анализаторов лаборатории (Анализатор XT 2000i (Sysmex Corp, Япония).

РЕЗУЛЬТАТЫ И ИХ ОБСУЖДЕНИЕ

Результаты исследования показателей клинического анализа крови у пациентов с георафическим языком на фоне онкологического заболевания приведены в таблице 1.

Данные, приведенные в таблице 1, свидетельствуют о тенденции к увеличению относительной ширины распределения эритроцитов по объему (коэффициент вариации) (RDW-CV) и уменьшение гематокрита (HCT) у пациентов с географическим языком на фоне онкологического заболевания по сравнению с нормой. У онкологических пациентов, входящих в группу сравнения, наблюдается тенденция к уменьшению гематокрита (HCT), среднего объема эритроцитов (MCV), увеличение средней концентрации гемоглобина в эритроцитарной массе (MCHC) и среднего содержания гемоглобина в отдельном эритроците в абсолютных единицах (MCH) по сравнению с нормой.

Выявлены статистически значимые отличия значений следующих показателей крови: увеличение относительного содержания смеси моноцитов, базофилов, эозинофилов (Mid%) и относительной ширины распределения эритроцитов по объему (коэффициент вариации) (RDW-CV), уменьшение гемоглобина (HGB) и гематокрита (HCT) относительно группы контроля; увеличение относительной ширины распределения эритроцитов по объему (стандартное отклонение) (RDW-SD) ($p \leqslant 0{,}06$) относительно группы сравнения. Остальные различия не достигали статистически значимой разницы.

Таким образом, выявлено уменьшение значения гематокрита (HCT) у пациентов с географическим языком на фоне онкопатологии относительно группы контроля ($p \leqslant 0{,}06$) и нормы.

Результаты, приведенные в таблице 2, указывают на тенденцию к уменьшению относительной ширины распределения эритроцитов по объему (стандартное отклонение) (RDW-CV), а гематокрита (HCT) к увеличе-

Таблица 1. **Изменения показателей крови у пациентов с географическим языком при наличии онкопатологии**

Table 1. **Changes in blood parameters in patients with geographic language in the presence of oncopathology**

Показатели крови	Пациенты с географическим языком при наличии онкопатологии	Группа контроля	Группа сравнения	Норма
WBC	7,59 ± 1,11	7,83 ± 0,23	7,31 ± 0,55	4,0-10,0
Lymph #	1,99 ± 0,23	2,49 ± 0,13	2,26 ± 0,18	0,8-4,0
Mid#	0,614 ± 0,12*	0,53 ± 0,04*	0,64 ± 0,093	0,1-0,9
Gran#	4,99 ± 1,09	4,9 ± 0,27	4,56 ± 0,67	2,0-7,0
Lymph%	30,59 ± 6,22	29,69 ± 0,79	32,38 ± 4,05	20,0-40,0
Mid%	8 ± 0,59	6,58 ± 0,26	8,78 ± 1,04	3,0-11,0
Gran%	61,4 ± 6,01	62,53 ± 0,99	61,82 ± 3,11	47,0-75,0
RBC	4,15 ± 0,22	4,49 ± 0,09	4,03 ± 0,15	3,50-5,50
HGB	124,86 ± 4,91**	140,56 ± 2,26**	134,86 ± 5,08	110-160
HCT	35,16 ± 1,76***	43,84 ± 0,64***	32,63 ± 1,69	37,0-50,0
MCV	85,47 ± 3,81	88,33 ± 0,59	80,01 ± 2,85	82,0-95,0
MCH	30,56 ± 1,91	28,96 ± 0,25	33,43 ± 1,53	27,0-31,0
MCHC	358,86 ± 20,6	339,94 ± 2,52	406 ± 22,16	320-360
RDW-CV	15,13 ± 1,004****	12,8 ± 0,25****	13,43 ± 0,77	11,5-14,5
RDW-SD	46,74 ± 2,95*****	45,36 ± 1,21	38,54 ± 2,53******	35,0-56,0
PLT	255,14 ± 23,44	245,5 ± 9,66	225 ± 18,77	180-320
MPV	8,71 ± 0,47	8,86 ± 0,24	8,51 ± 0,27	7,0-11,0
PDW	15,7 ± 0,069	15,8 ± 0,11	15,44 ± 0,67	15,0-17,0
PCT	0,221 ± 0,022	0,19 ± 0,01	0,196 ± 0,01	0,108-0,282

*$p = 0{,}06$; **$p = 0{,}02$; ***$p = 0{,}001$; ****$p = 0{,}06$; *****$p = 0{,}06$

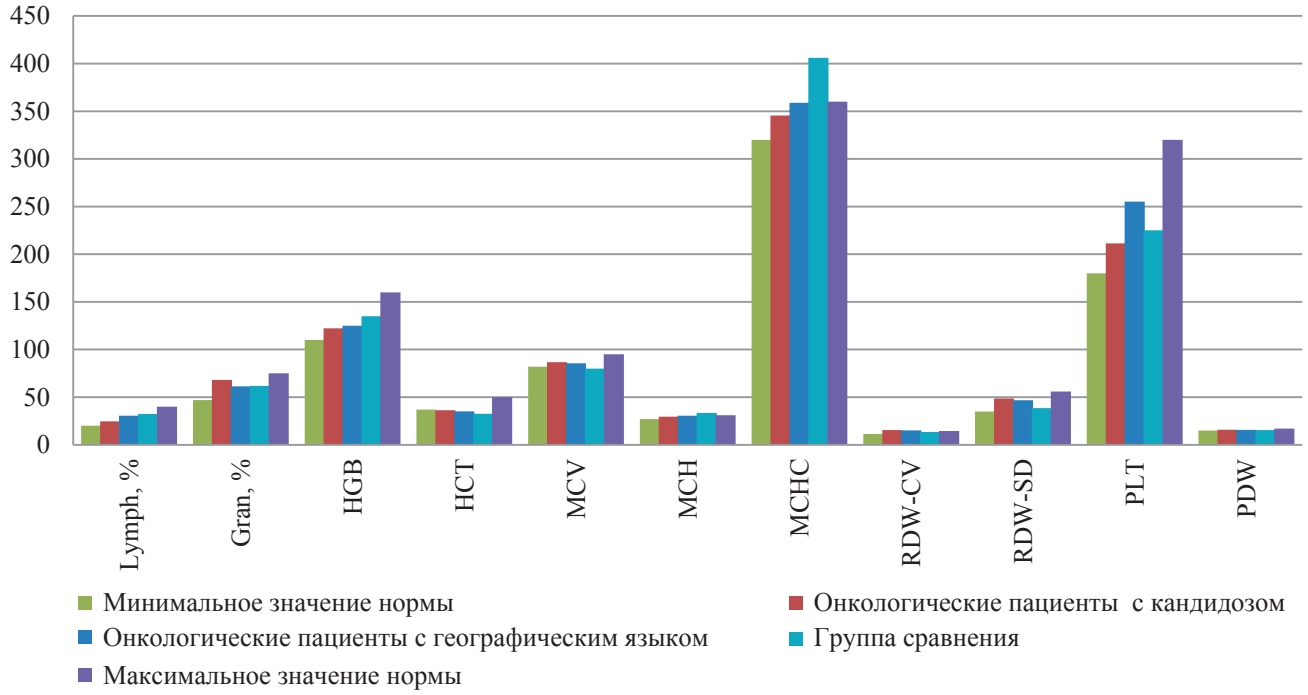

Рис. 1. **Сравнение показателей крови у онкологических больных**

Fig. 1. **Comparison of blood parameters in cancer patients**

Таблица 2. **Изменения показателей крови у пациентов с кандидозом при наличии онкопатологии**

Table 2. **Changes in blood parameters in patients with candidiasis in the presence of oncopathology**

Показатели крови	Пациенты с кандидозом при наличии онкопатологии	Группа контроля	Группа сравнения	Норма
WBC	8,38 ± 1,33	7,83 ± 0,23	7,31 ± 0,55	4,0-10,0
Lymph #	1,754 ± 0,27*	2,49 ± 0,13*	2,26 ± 0,18	0,8-4,0
Mid#	0,85 ± 0,296	0,53 ± 0,04	0,64 ± 0,093	0,1-0,9
Gran#	6,3 ± 1,57	4,9 ± 0,27	4,56 ± 0,67	2,0-7,0
Lymph%	24,6 ± 6,38	29,69 ± 0,79	32,38 ± 4,05	20,0-40,0
Mid%	9,625 ± 1,62	6,58 ± 0,26	8,78 ± 1,04	3,0-11,0
Gran%	68,125 ± 7,12	62,53 ± 0,99	61,82 ± 3,11	47,0-75,0
RBC	4,17 ± 0,302	4,49 ± 0,09	4,03 ± 0,15	3,50-5,50
HGB	122,2 ± 7,28**	140,56 ± 2,26**	134,86 ± 5,08	110-160
HCT	36,38 ± 4,004	43,84 ± 0,64	32,63 ± 1,69	37,0-50,0
MCV	86,72 ± 5,702	88,33 ± 0,59	80,01 ± 2,85	82,0-95,0
MCH	29,56 ± 1,58	28,96 ± 0,25	33,43 ± 1,53	27,0-31,0
MCHC	345,6 ± 24,995	339,94 ± 2,52	406 ± 22,16	320-360
RDW-CV	15,42 ± 1,38	12,8 ± 0,25	13,43 ± 0,77	11,5-14,5
RDW-SD	48,68 ± 2,401***	45,36 ± 1,21	38,54 ± 2,53***	35,0-56,0
PLT	211,4 ± 35,28	245,5 ± 9,66	225 ± 18,77	180-320
MPV	9,36 ± 0,595	8,86 ± 0,24	8,51 ± 0,27	7,0-11,0
PDW	15,92 ± 0,177	15,8 ± 0,11	15,44 ± 0,67	15,0-17,0
PCT	0,201 ± 0,038	0,19 ± 0,01	0,196 ± 0,01	0,108-0,282

Таблица 3. **Изменение показателей крови у пациентов географическим языком на фоне рака молочной железы**

Table 3. **Changes in blood parameters in patients with geographical tongue on the background of breast cancer**

Показатели крови	Пациенты географическим языком на фоне рака молочной железы	Группа контроля	Группа сравнения	Норма
WBC	8,325 ± 1,26	7,83 ± 0,23	7,31 ± 0,55	4,0-10,0
Lymph #	2,1 ± 0,17	2,49 ± 0,13	2,26 ± 0,18	0,8-4,0
Mid#	0,625 ±,013	0,53 ± 0,04	0,64 ± 0,093	0,1-0,9
Gran#	5,6 ± 1,12	4,9 ± 0,27	4,56 ± 0,67	2,0-7,0
Lymph%	27,05 ± 4,55	29,69 ± 0,79	32,38 ± 4,05	20,0-40,0
Mid%	7,3 ± 0,55	6,58 ± 0,26	8,78 ± 1,04	3,0-11,0
Gran%	65,65 ± 4,51	62,53 ± 0,99	61,82 ± 3,11	47,0-75,0
RBC	4,31 ± 0,32	4,49 ± 0,09	4,03 ± 0,15	3,50-5,50
HGB	130 ± 7,91	140,56 ± 2,26	134,86 ± 5,08	110-160
HCT	35,125 ± 2,99	43,84 ± 0,64	32,63 ± 1,69	37,0-50,0
MCV	81,55 ± 2,67	88,33 ± 0,59	80,01 ± 2,85	82,0-95,0
MCH	30,7 ± 3,14	28,96 ± 0,25	33,43 ± 1,53	27,0-31,0
MCHC	376 ± 33,7	339,94 ± 2,52	406 ± 22,16	320-360
RDW-CV	14,075 ± 1,24	12,8 ± 0,25	13,43 ± 0,77	11,5-14,5
RDW-SD	41,15 ± 1,155	45,36 ± 1,21	38,54 ± 2,53	35,0-56,0
PLT	251,5 ± 36,15	245,5 ± 9,66	225 ± 18,77	180-320
MPV	8,475 ± 0,67	8,86 ± 0,24	8,51 ± 0,27	7,0-11,0
PDW	15,6 ± 0,07	15,8 ± 0,11	15,44 ± 0,67	15,0-17,0
PCT	0,209 ± 0,2	0,19 ± 0,01	0,196 ± 0,01	0,108-0,282

$^{*}p = 0,05$: $^{**}p = 0,06$: $^{***}p = 0,02$

Таблица 4. **Изменение показателей крови у пациентов с кандидозом на фоне рака матки**

Table 4. **Changes in blood parameters in patients with candidiasis on the background of uterine cancer**

Показатели крови	Пациенты с кандидозом на фоне рака матки	Группа контроля	Группа сравнения	Норма
WBC	8,75 ± 1,65	7,83 ± 0,23	7,31 ± 0,55	4,0-10,0
Lymph #	1,6 ± 0,29	2,49 ± 0,13	2,26 ± 0,18	0,8-4,0
Mid#	0,85 ± 0,296	0,53 ± 0,04	0,64 ± 0,093	0,1-0,9
Gran#	6,3 ± 1,57	4,9 ± 0,27	4,56 ± 0,67	2,0-7,0
Lymph%	22,25 ± 7,65	29,69 ± 0,79	32,38 ± 4,05	20,0-40,0
Mid%	9,625 ± 1,62	6,58 ± 0,26	8,78 ± 1,04	3,0-11,0
Gran%	68,125 ± 7,12	62,53 ± 0,99	61,82 ± 3,11	47,0-75,0
RBC	4,17 ± 0,39	4,49 ± 0,09	4,03 ± 0,15	3,50-5,50
HGB	121,5 ± 9,35	140,56 ± 2,26	134,86 ± 5,08	110-160
HCT	35,225 ± 4,95	43,84 ± 0,64	32,63 ± 1,69	37,0-50,0
MCV	83,85 ± 6,36	88,33 ± 0,59	80,01 ± 2,85	82,0-95,0
MCH	29,475 ± 2,04	28,96 ± 0,25	33,43 ± 1,53	27,0-31,0
MCHC	355,75 ± 29,49	339,94 ± 2,52	406 ± 22,16	320-360
RDW-CV	16 ± 1,62	12,8 ± 0,25	13,43 ± 0,77	11,5-14,5
RDW-SD	47,325 ± 2,56*	45,36 ± 1,21	38,54 ± 2,53*	35,0-56,0
PLT	213,5 ± 45,46	245,5 ± 9,66	225 ± 18,77	180-320
MPV	9,45 ± 0,76	8,86 ± 0,24	8,51 ± 0,27	7,0-11,0
PDW	15,825 ± 0,19	15,8 ± 0,11	15,44 ± 0,67	15,0-17,0
PCT	0,205 ± 0,5	0,19 ± 0,01	0,196 ± 0,01	0,108-0,282

$^{*}p = 0,04$

Таблица 5. **Изменение показателей крови у пациентов с географическим языком на фоне рака матки**

Table 5. **Changes in blood parameters in patients with geographical tongue on the background of uterine cancer**

Показатели крови	Пациенты с географическим языком на фоне рака матки	Группа контроля	Группа сравнения	Норма
WBC	6,6 ± 2,15	7,83 ± 0,23	7,31 ± 0,55	4,0-10,0
Lymph #	1,83 ± 0,05	2,49 ± 0,13	2,26 ± 0,18	0,8-4,0
Mid#	0,6 ± 0,25	0,53 ± 0,04	0,64 ± 0,093	0,1-0,9
Gran#	4,17 ± 0,28	4,9 ± 0,27	4,56 ± 0,67	2,0-7,0
Lymph%	35,3 ± 14,49	29,69 ± 0,79	32,38 ± 4,05	20,0-40,0
Mid%	8,93 ± 1,02	6,58 ± 0,26	8,78 ± 1,04	3,0-11,0
Gran%	55,77 ± 13,57	62,53 ± 0,99	61,82 ± 3,11	47,0-75,0
RBC	3,93 ± 0,28	4,49 ± 0,09	4,03 ± 0,15	3,50-5,50
HGB	118 ± 1,53*	140,56 ± 2,26	134,86 ± 5,08*	110-160
HCT	35,27 ± 1,96**	43,84 ± 0,64**	32,63 ± 1,69	37,0-50,0
MCV	90,7 ± 7,96	88,33 ± 0,59	80,01 ± 2,85	82,0-95,0
MCH	30,37 ± 2,41	28,96 ± 0,25	33,43 ± 1,53	27,0-31,0
MCHC	336 ± 15,50***	339,94 ± 2,52	406 ± 22,16***	320-360
RDW-CV	16,53 ± 1,51	12,8 ± 0,25	13,43 ± 0,77	11,5-14,5
RDW-SD	54,2 ± 2,74****	45,36 ± 1,21****	38,54 ± 2,53	35,0-56,0
PLT	260 ± 34,82	245,5 ± 9,66	225 ± 18,77	180-320
MPV	9,03 ± 0,74	8,86 ± 0,24	8,51 ± 0,27	7,0-11,0
PDW	15,83 ± 0,09	15,8 ± 0,11	15,44 ± 0,67	15,0-17,0
PCT	0,238 ± 0,05	0,19 ± 0,01	0,196 ± 0,01	0,108-0,282

$^{*}p = 0,02$; $^{**}p = 0,05$; $^{***}p = 0,03$; $^{****}p = 0,06$

нию относительно нормы у онкологических пациентов с кандидозом. У онкологических пациентов, входящих в группу сравнения, наблюдается тенденция к уменьшению гематокрита (HCT), среднего объема эритроцитов (MCV) и увеличению средней концентрации гемоглобина в эритроцитарной массе (MCHC) и среднего содержания гемоглобина в отдельном эритроците в абсолютных единицах (MCH) онкологических больных по сравнению с нормой.

У пациентов с кандидозом выявлено уменьшение абсолютного содержания лимфоцитов (Lymph #) и уменьшение гемоглобина (HGB) относительно группы контроля и увеличение относительной ширины распределения эритроцитов по объему (стандартное отклонение) (RDW-SD) относительно группы сравнения ($p \leqslant 0,06$). Остальные различия не достигали статистически значимой разницы.

Таким образом, у пациентов с кандидозом выявлено уменьшение абсолютного содержания лимфоцитов (Lymph #) и уменьшение гемоглобина (HGB) относительно группы контроля и увеличение относительной ширины распределения эритроцитов по объему (стандартное отклонение) (RDW-SD) относительно группы сравнения ($p \leqslant 0,06$), при этом данные показатели находились в пределах нормы (рис. 1).

Проведенный анализ показателей крови у всех пациентов с онкопатологией выявил снижение HCT, наиболее выраженный при географическом языке ($p \leqslant 0,06$).

Интересным является изучение показателей крови в зависимости от локализации злокачественного новообразования, а также от нозологии стоматологического заболевания.

По данным таблицы 3 у пациентов с географическим языком была выявлена тенденции к уменьшению гематокрита (HCT) и среднего объема эритроцитов (MCV) и к увеличению средней концентрации гемоглобина в эритроцитарной массы (MCHC) по сравнению с нормой.

Результаты, приведенные в таблице 4 свидетельствуют о тенденции к уменьшению гематокрита (HCT) и к увеличению относительной ширины распределения эритроцитов по объему (коэффициент вариации) (RDW-CV).

Выявлено увеличение значения относительной ширины распределения эритроцитов по объему (стандартное отклонение) (RDW-SD) у пациентов с кандидозом относительно группы сравнения ($p \leqslant 0,06$).

Таким образом, у пациентов с кандидозом наблюдается увеличение значения относительной ширины распределения эритроцитов по объему (стандартное отклонение) (RDW-SD) относительно группы сравнения ($p \leqslant 0,06$), при этом данный показатель в обеих группах находится в пределах нормы.

Исходя из данных таблицы 5 можно увидеть у больных с раком матки и географическом языком уменьшение гематокрита (HCT) и тенденцию к увеличению относительной ширины распределения эритроцитов

по объему (коэффициент вариации) (RDW-CV) по сравнению с нормой.

Выявлены статистически значимые отличия значений следующих показателей крови у пациентов с географическим языком: уменьшение гемоглобина (HGB) и средней концентрации гемоглобина в эритроцитарной массы (MCHC) относительно группы сравнения; уменьшение гематокрита (HCT) и увеличение относительной ширины распределения эритроцитов по объему (стандартное отклонение) (RDW-SD) относительно группы контроля ($p \leqslant 0{,}06$).

Изменения динамики показателей крови у пациентов с онкологическими заболеваниями в сочетании с географическим языком и кандидозом не выявило значимых изменений.

ВЫВОДЫ

Проведенный анализ гематологических показателей свидетельствуют о наличии изменений, характерных для начальной стадии анемии у пациентов с онкологическими заболеваниями матки и молочной железы, при этом не было зарегистрировано зависимости динамики данных показателей от наличия географического языка и кандидоза. Причинами данных изменений могли быть нарушение синтеза эритропоэтина и чувствительности к нему клеток-предшественников эритропоэза, гиперпродукция факторов, угнетающих эритропоэз и нарушения в метаболизме железа. В связи с вышеизложенным, рекомендуется динамическое наблюдение за изменениями показателей крови у пациентов с заболеваниями слизистой оболочки полости рта на фоне онкопатологии.

СПИСОК ЛИТЕРАТУРЫ / REFERENCES

1. Дзюбий Т.И.,Протасова А.Э. Первичная и вторичная профилактика онкологических заболеваний//Здоровье – основа человеческого потенциала: проблемы и пути их решения, 2012, С.523-525 Dzyubiy T. I., Protasova A. E. Primary and secondary prevention of cancer / / Health-the basis of human potential: problems and solutions, 2012, Pp. 523-525

2. Гнатюк А.П., Самсонов Ю.В. Современное состояние оказания онкологической помощи в городе Москва/ /Исследования и практика в медицине, 2015, т.2, №3, 118-С.123. Gnatyuk A. P., Samsonov Yu. V. the Current state of cancer care in Moscow / / Research and practice in medicine, 2015, vol. 2, No. 3, 118-P. 123.

3. Зыкова Е.А. Онкологическая настороженность при заболеваниях слизистой оболочки полости рта // Здравоохранение Югры: опыт и инновации.- 2016. -№ 3-8. – С.49-55 Zykova E. A. Oncological alertness in diseases of the mucous membrane of the oral cavity / / Healthcare of Ugra: experience and innovations.- 2016. – No. 3-8. – Pp. 49-55

4. Успенская О.А., Фадеева И.И. Особенности стоматологического статуса у пациентов с онкологическими заболеваниями. // Проблемы стоматологии. 2019. -С.63-67. Uspenskaya O. A., Fadeeva I. I. Features of dental status in patients with cancer. // Problems of dentistry. 2019. – Pp. 63-67.

5. Миц-Давыденко Е.А., Митронин А.В., Айзберг О.Р.Клинические особенности стоматологического статуса пациентов с нарушениями пищевого поведения. Взаимосвязь патологий слизистой оболочки рта и органов желудочно-кишечного тракта//Эндодонтия today, 2012, №3, С. 21-27 Mitz-Davydenko E. A., Mitronin A.V., Aizberg O. R. Clinical features of the dental status of patients with eating disorders. Interrelation of pathologies of the oral mucosa and gastrointestinal tract organs/ / Endodontics today, 2012, No. 3, Pp. 21-27

6. Успенская О.А., Спиридонова С.А. Состояние интерферонового статуса у пациентов с герпетическим стоматитом // Пародонтология. – 2017.- №4-85. – С. 77-80. Uspenskaya O. A., Spiridonova S. A. Condition of interferon status in patients with herpetic stomatitis / / Periodontology. – 2017.- No. 4-85. – Pp. 77-80.

7. Успенская О.А., Шевченко Е.А., Казарина Н.В., Легостаева М.В. Состояние микробиоценоза полости рта при десквамативном глоссите, ассоциированном с синдромом избыточного бактериального роста в тонком кишечнике//Пародонтология. 2019. Т. 24. № 1-24 (90). С. 39-43. Uspenskaya O. A., Shevchenko E. A., Kazarina N. V., Legostaeva M. V. The oral cavity micro-biocenosis in case of desquamative glossitis associated with small intestinal bacterial overgrowth. 2019. T. 24. No. 1-24 (90). Pp. 39-43.

8. Кишкун А.А.Клиническая лабораторная диагностика/ Учебное пособие для медицинских сестер – М. : ГЭОТАР-Медиа, 2014. – 720 с. Kishkun A. A. Clinical laboratory diagnostics / Textbook for nurses-Moscow: GEOTAR-Media, 2014. – 720 p.

9. Долгов В.В. Клиническая лабораторная диагностика. Том 1.// Практическое руководство – М.: ГЭОТАР-Медиа, 2012,- 928 с. Dolgov V.V. Clinical laboratory diagnostics. Volume 1.// Practical guidance – M.: GEOTAR-Media, 2012, – 928 s.

10. Долгов В.В., Морозова В.Т., Марцишевская Р.Л..Клинико–диагностическое значение лабораторных показателей.- М.: Центр, 1995, -214с. Dolgov V.V., Morozova V.T., Martishevskaya R.L. Kliniko – the diagnostic value of laboratory indicators.- M.: Center, 1995, -214s.

Конфликт интересов:
Авторы декларируют отсутствие конфликта интересов /
Conflict of interests:
The Authors declare no conflict of interests.

Поступила/Article received 17.10.2019

Координаты для связи с авторами /
Coordinates for communication with authors:
Трефилова О.В. / O.V. Trefilova
E-mail: foxkids37@mail.ru

ПОДПИСНОЙ ИНДЕКС журнала «Эндодонтия Today»

15626

DOI: 10.36377/1683-2981-2019-17-4-30-34

Характеристики и обоснование клинического применения силера на основе трикальций силикатного цемента

Хабадзе З.С.[1], к.м.н.
Морданов О.С.[2]
Тодуа И.М.[2]
Солиманов Ш.М.[2]
Нажмудинов Ш.А.[2]
Магомедов О.И.[2]
Аджиева А. Б.[3]
[1]Кафедра Терапевтической стоматологии
Федеральное государственное автономное образовательное учреждение высшего образования
Российский университет дружбы народов (РУДН), Медицинский институт
[2]Частная стоматологическая практика, Москва, Россия
[3]Кафедра хирургической стоматологии и челюстно-лицевой хирургии
Федеральное государственное автономное образовательное учреждение высшего образования
Российский университет дружбы народов (РУДН), Медицинский институт

Резюме

Силеры на основе биокерамики были представлены на рынке после того, как появились биокерамические цементы. За последнее время проведено не мало исследований относительно физико-химических и биологических свойств силера на основе трикальций силикатного цемента,на примере BioRoot RCSTM. Свойства данного матреиала близки к свойствам дентина, что делает его применимым в эндодонтии. Целью данного обзора литературы являлось описание свойств трикальций силикатного цемента, их обоснование и сравнение с аналогичными свойствами силеров из различных других групп материалов.

Ключевые слова: *трикальций силикатный цемент, эндодонтический силер, перелечивание.*

Для цитирования: *Хабадзе З.С., Морданов О.С.,Тодуа И.М, Солиманов Ш.М., Нажмудинов Ш.А., Аджиева А. Б. Характеристики и обоснование клинического применения силера на основе трикальций силикатного цемента. Эндодонтия today. 2019; 17(4):30-34. DOI: 10.36377/1683-2981-2019-17-4-30-34.*

Characteristics and rationale for the clinical application of tricalcium silicate cement sealer

Z.S. Khabadze[1], Ph.D.
O.S. Mordanov[2]
I.M. Todua[2]
S.M. Solimanov[2]
S.A. Nazhmudinov[2]
O.I. Magomedov[2]
A. B. Adzhieva[3]
[1]Department of Therapeutic Dentistry
Federal State Autonomous Educational Institution of Higher Education Peoples' Friendship University of Russia
(RUDN University), Medical Institute
[2]Private dental practice, Moscow, Russia.
[3]Department of Oral and Maxillofacial Surgery
Federal State Autonomous Educational Institution of Higher Education Peoples' Friendship University of Russia
(RUDN University), Medical Institute

Abstract

Bioceramics-based sealers were introduced to the market after bioceramic cements had appeared. Recently, lots of studies have been carried out regarding the physicochemical and biological properties of sealer such as BioRoot RCSTM based on tricalcium silicate cement. The properties of this material are close to the properties of dentin, which makes it applicable in endodontics. The aim of this literature review was to describe the properties of tricalcium silicate cement, its rationale and comparison with similar properties of sealers from various groups of materials.

Keywords: *tricalcium silicate cement, endodontic sealer, retreatment.*

For citation: *Z.S. Khabadze, O.S. Mordanov, I.M. Todua, S.M. Solimanov, S.A. Nazhmudinov, O.I. Magomedov, A. B. Adzhieva. Characteristics and rationale for the clinical application of tricalcium silicate cement sealer. Endodontics today. 2019;17(4):30-34. DOI: 10.36377/1683-2981-2019-17-4-30-34.*

ВВЕДЕНИЕ

Одним из завершающих этапов эндодонтического лечения является обтурация корневых каналов. Пломбирование корневого канала классически выполняется с использованием гуттаперчи в сочетании с силером [1]. Исходя из основного химического состава, эндодонтические силеры могут быть классифицированы на стеклоиономерные; оксид цинк-эвгеноловые; эпоксидные смолы; силеры, содержащие гидроксид кальция; и силеры на основе биокерамики. Силеры на основе биокерамики были представлены на рынке после того, как появились биокерамические цементы, которые,как было доказано, обладают свойствами биосовместимости [2] и биологической активности [3,4].

Одним из представителей биокерамических цементов является BiodentineTM (Septodont, Сен-Море-де-Фосс, Франция), который имеет широкий спектр применения, в том числе при проведении пульпотомии, покрытии пульпы и эндодонтическом восстановлении перфорации корней, апексификации, резорбтивных поражениях и ретроградном пломбировании в эндодонтической хирургии [5,6]. Недавно был представлен силер на основе трикальций силикатного цемента, BioRoot RCSTM (Septodont, Сен-Море-де-Фосс, Франция), по составу схожий на BiodentineTM.

Целью данного обзора литературы является обсуждение и сравнение физических, химических и биологических свойств биокерамического силера на примере BioRoot RCSTM, а также клинических особенностей применения.

Состав

BioRoot RCS – это силер на водной основе. Порошковая часть BioRoot RCS состоит из силиката трикальция, повидона (всязующий агент) и диоксида циркония (контрастное вещество), в то время как его жидкая часть состоит из хлорида кальция (акселератора отверждения) с поликарбоксилатом в виде водного раствора [7,8]. BioRoot RCS высвобождает гидроксид кальция после замешивания [8], и при контакте с физиологическим раствором образуется фосфат кальция.

Физико-химические свойства

Растворимость и пористость

Материалы для пломбирования корневых каналов должны быть более или менее нерастворимыми для предотвращения растворения жидкостями организма в корневом канале. Помимо апикального отверстия, существует множество микроскопических и макроскопических связей между системой корневых каналов и периодонтальной щелью и окружающей костью, а именно дентинных канальцев, дополнительных отверстий и латеральных каналов [9].

Urban et al. [10] в своем исследовании показали, что растворимость BioRoot RCS и MTA Fillapex увеличивалась в течение 6 месяцев. Однако это увеличение было значительно ниже в соляном растворе с фосфатным буфером, чем в дистиллированной воде. Для BioRoot RCS в соляном растворе с фосфатным буфером растворимость составляла менее 3% через 6 месяцев в соответствии с требованиями ISO 6876: 2012, тогда как MTA Fillapex был более растворимым. AH Plus практически не растворялся в течение всего периода. Несмотря на более высокую растворимость, pH MTA Fillapex был ниже по сравнению с BioRoot RCS. Значение pH находилось в щелочном диапазоне у BioRoot RCS в течение примерно 4 месяцев, тогда как у MTA Fillapex оно составляло всего 1 месяц (рис. 1).

В противоположность данному исследованию, год спустя Elyassi et al. в 2019 году [11] продемонстрировали следующие результаты: силеры Total Fill и BioRoot RCS были более растворимы, чем другие силеры, и не соответствовали стандарту ISO спустя 24 часа. MTA Fillapex, несмотря на выполнение этого требования, превысил предел растворимости в 3% уже через 1 неделю. Растворимость AH Plus, Obturys и Apexit Plus находилась в пределах рекомендуемого предела 3% не только через 24 часа, как рекомендовано в спецификации ISO, но и через 4 недели.

В исследовании ex vivo с использованием микро-КТ, проведенном Viapiana и др. [12] способность BioRoot® RCS и AH Plus® эффективно закрывать каналы, результаты показали, что BioRoot® RCS имеет больший процент пористости, чем AH Plus® в значительном количестве, хотя BioRoot® RCS продемонстрировал лучшую картину проникновения, уплотнения и взаимодействия со стенками дентина по сравнению с AH Plus®. Также BioRoot® показал большую пористость по сравнению с MTA Fillapex®. Однако, как известно, микро-КТ имеет ограничение для данных целей исследования. Camilleri et al. [13] оценивал пористость четырех эндодонтических материалов, BioRoot® RCS, Biodentine®, прототипа трикальцийсиликатного цемента (TCS-20-Zr) и IRM; Пористость измеряли с помощью ртутной интрузионной порозиметрии. Результаты определили, что Biodentine® и IRM показали самые низкие уровни пористости.

Несоответствие между результатами этих исследований может быть связано с различиями в методах, используемых для высушивания образцов после того, как их подвергли их к тестам на растворимость и пористость.

Сопротивление на смещение

Связь между стенкой корневого канала и филером, заполняющим корневой канал, устанавливается эндодонтическим силером. Прочная и долговременная связь между стенкой корневого канала и филером является одним из аспектов предотвращения инфекции корневого канала, вызванной либо повторным ростом микроорганизмов, либо вновь возникшей инфекцией вследствие коронарной или апикальной утечки [14,15]. BioRoot RCS показал меньшее сопротивление на смещение, чем AH Plus и Total Fill BC Sealer, но более высокие значения по сравнению с Endo CPM Sealer [16].



Рис. 1. **СЭМ-микрофотография поверхности BioRoot RCS после 6 месяцев в соляном растворе с фосфатным буфером или (A) и дистиллированной воде (B). Оригинальное увеличение, X 1000 [10]**

Fig. 1. **SEM micrograph of the BioRootRCS surface after 6 month storage in PBS (A) and AD (B). Original magnification, X 1000 [10]**

Удаление смазанного слоя значительно влияет на сопротивление на смещение. Ретенция силеров на основе силиката кальция была выше, чем у силеров на основе эпоксидной смолы, когда сохранялся смазанный слой. BioRoot RCS обладал более высокой ретенцией по сравнению с MTA Plus и AH 26, когда смазанный слой был удален [17].

Пенетрация

Проникновение силера в дентинные канальцы может привести к запечатыванию микроорганизмов вдали от среды их питания [18,19]. Самое высокое измерение было получено в образцах, запломбированных с использованием BioRoot RCS и гуттаперчей, тогда как самое низкое было получено в образцах, запломбированных AH 26 и гуттаперчей. BioRoot RCS проникал глубже по сравнению с AH 26 во всех третях [20].

Смазанный слой не влияет на глубину проникновения силера корневых каналов [20]. Однако глубина проникновения MTA Plus была значительно выше по сравнению с BioRoot RCS и AH 26, когда смазанный слой был сохранен. Также BioRoot RCS показал наименьшую глубину проникновения при удалении смазанного слоя.

Что касается других физико-химических свойств, BioRoot RCS – это биологически активный материал, способный образовывать депозиты карбоксиапатита в связи с его продолжительной способностью высвобождать ионы кальция и укреплять окружающие ткани [21]. Толщина отложений апатита уменьшается следующим образом: BioRoot RCS > MTA Fillapex > AH Plus > Pulp Canal Sealer (без отложений).

Биологические свойства

Микробиологическая активность

Силеры на основе силиката кальция приобрели популярность в эндодонтии благодаря своим превосходным биологическим свойствам [22, 23]. Идеальный эндодонтический силер должен обладать противомикробной активностью, чтобы помочь уничтожить микроорганизмы, которые выживают в системе корневых каналов после химико-механической обработки и очистки, и, таким образом, должен повышать вероятность успеха эндодонтического лечения.

Alsubait et al. [24] в своем исследовании эффекта силера против E. faecalis продемонстрировали, что BioRoot RCS имел сильный антимикробный эффект на 1-й день, который значительно уменьшился на 7-й день. Однако наиболее сильный антимикробный эффект BioRoot RCS был зарегистрирован на 30 день, и он был значительнее эффекта Totalfill BC и AH Plus. В другом исследовании сообщалось, что BioRoot RCS обладает значительно более высокой антимикробной активностью, чем AH Plus после 7 дней воздействия [25].

Биоактивность и биосовместимость

Camps et al. [26] экспериментально продемонстрировали жизнеспособность клеток периодонта после прямого контакта с BioRoot RCS (рис. 2) их способность секретировать значительные уровни остеогенных и ангиогенных факторов, таких как BMP-2, VEGF и FGF-2. Этот уровень секреции выше, чем уровень, полученный при использовании обычных силеров на основе цинк-оксид-эвгенола. Эти данные показывают, что эндодонтический силер на основе трикальцийсиликата (BioRoot RCS) обладает биологически активными свойствами. Основываясь на этих свойствах, можно предположить, что BioRoot RCS может вызывать ангиогенез и остеогенез. Оба свойства являются необходимыми условиями для регенерации периапикальных тканей.

Jung et al. заключили, что контакт столько что приготовленного AH Plus и Pale Canal Sealer или MTA Fillapex, соответственно, в отвержденном состоянии приводит к цитотоксическому действию на клетки периодонта. В отличие от этого, BioRoot RCS положительно влияет на метаболизм клеток периодонта и является биосовместимым [27]. Вышеуказанные особенности были также продемонстрированы авторами других исследований [33-36].

Это происходит потому, что концепция синтеза и способа действия Bio-Root RCS в основном сходна с концепцией исходных цементов на основе силиката кальция [28]. Он состоит из водной матрицы, которая способствует образованию Ca (OH) 2 и выщелачиванию Ca2 + в процессе гидратации [29]. Вместо этого биосовместимые и биоактивные наполнители, добавляемые в силеры на основе смол, могут быть заключены в матрицу смолы, которая действует как физический барьер и предотвращает диффузию воды. В результате наполнители остаются относительно инертными из-за отсутствия фазы гидратации [30-32].

Особенности клинического применения

Перелечивание

Силикаты кальция в эндодонтии используются как для апексификации (где материалы используются отдельно), так и в качестве силера (где они используются в сочетании с гуттаперчей). Независимо от ситуации, перелечивание корневых каналов требует удаления пломбировочных материалов, получения проходимости и дезинфекции системы корневых каналов [48,49].

Результаты Pedullà et al [37] показали, что ультразвуковая активация и Tornado Brush были значительно эффективнее, чем ирригация из шприца при удалении BioRoot RCS.

Donnermeyer et al. [38] сделали вывод, что перелечивание каналов ранее запломбированных силерами на основе силиката кальция проходило успешнее по сравнению с перелечиванием корневых каналов с силером AH Plus, так как наблюдалось меньшее количество остатков силера и более короткое время перелечивания. Перелечивание с использованием машинных NiTi-инструментов было эффективнее по сравнению с использованием ручных файлов.

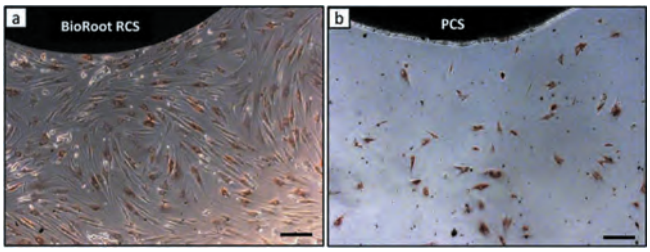

Рис. 2. **Жизнеспособность клеток периодонта после прямого контакта с материалом. Изображения после 48 часов культивирования в присутствии BioRoot RCS (a) и цинк-оксид-эвгенолового силера (PCS) (b)**

Fig. 2. **Viability of periodontal cells after direct contact with the material. Images after 48 hours of cultivation in the presence of BioRoot RCS (a) and zinc oxide-eugenol selear (PCS) (b)**

Однако, Kakoura et al. [39] показали, что как биокерамика, так и силеры на основе эпоксидной смолы оставляют одинаковое количество материала после повторной обработки канала, но рабочая длина и восстановление проходимости были достижимы во всех группах.

Закрытие перфораций

Ятрогенные ошибки, такие как транспортация корневых каналов или зиппинг, могут привести к неконтролируемым и случайным апикальным или латеральным перфорациям корня. Риск перфорации значительно увеличивается во время перелечивания корневых каналов [40-42]. Герметизация перфорации является ключевым фактором в успехе лечении. Оценка пористости силеров широко используется для оценки герметичности материалов и качества обтурации [43,44]. Распределение пор в BioRoot RCS имело следующую картину: большинство пор были классифицированы как «открытые» (80%) и только 20% как «закрытые». поры» [45]. Также авторы отметили, что из-за более высокой общей пористости MTA, его объем открытых пор был значительно выше по сравнению с порами BioRoot RCS. Между тем, было показано, что его пористость со временем уменьшается в присутствии жидкостей, что делает его приемлемым для закрытия перфораций [46,47].

ВЫВОД

Биокерамические силеры отличаются от традиционных силеров, в основном из-за их гидравлической природы и взаимодействия с окружающей средой. Независимо от схожей химии они имеют другой механизм связи и биологические свойства. Современные эндодонтические протоколы требуют использования материалов, способных не только выполнять хорошее и стабильное уплотнение и предотвращать рецидив инфекции, но также способствовать регенерации периапикальной ткани и способствовать рекрутированию остеоодонтогенных стволовых клеток в апикальной среде, чем и обладают силеры на основе трикальций силикатного цемента.

СПИСОК ЛИТЕРАТУРЫ / REFERENCES

1. Orstavik, D. Materials used for root canal obturation: Technical, biological and clinical testing. Endod. Top. 2005, 12, 25–38.
2. Keiser, K.; Johnson, C.; Tipton, D. Cytotoxicity of mineral trioxide aggregate using human periodontal ligament fibroblasts. J. Endod. 2000, 26, 288–291.
3. 3. Sarkar, N.K.; Caicedo, R.; Ritwik, P.; Moiseyeva, R.; Kawashima, I. Physicochemical basis of the biologic properties of mineral trioxide aggregate. J. Endod. 2005, 31, 97–100.
4. 4. Grazziotin-Soares, R.; Nekoofar, M.H.; Davies, T.; Hubler, R.; Meraji, N.; Dummer, P.M.H. Crystalline phases involved in the hydration of calcium silicate-based cements: Semi-quantitative Rietveld X-ray diffraction analysis. Aust. Endod. J. 2017.
5. Malkondu O, Karapinar Kazandag M, Kazazoglu E (2014) A review on biodentine, a contemporary den- tine replacement and repair material. Biomed Res Int 2014: 160951.
6. Хабадзе З.С., Зорян А.В., Магай В.Е и др. BiodentineTM или MTA ProRootTM: сравнительный анализ применения в эндодонтической практике. Эндодонтия today. 2019; 17(3):47-53. DOI: 10.36377/1683-2981-2019-17-3-47-53.

Z.S. Khabadze, A.V. Zoryan, V.E. Magay, et al. BiodentineTM or MTA ProRootTM: the comparative analysis of application in endodontics. Endodontics today. 2019;17(3):47-53. DOI: 10.36377/1683-2981-2019-17-3-47-53.

7. Camilleri J. Sealers and warm gutta-percha obturation techniques. J Endod 2015; 41(1): 72–78.
8. Xuereb M, Vella P, Damidot D, Sammut CV, Camilleri J. In situ assessment of the setting of tricalcium silicate-based sealers using a dentin pressure model. J Endod 2015; 41(1): 111–124.
9. Dammaschke, T., Witt, M., Ott, K., Schäfer, E. Scanning electron microscopic investigation of incidence, location, and size of accessory foramina in primary and permanent molars (2004) Quintessence International, 35 (9), pp. 699-705.
10. Urban K, Neuhaus J, Donnermeyer D, Schäfer E, Dammaschke T. Solubility and pH Value of 3 Different Root Canal Sealers: A Long-term Investigation. J Endod. 2018 Nov;44(11):1736-1740.
11. Elyassi Y, Moinzadeh A, Kleverlaan C. Characterization of Leachates from 6 Root Canal Sealers. J Endod. 2019 May;45(5):623-627.
12. Viapiana R, Moinzadeh AT, Camilleri L, Wesselink PR, Tanomaru Filho M, Camilleri J, et al. Porosity and sealing ability of root fillings with gutta-percha and bioRoot RCS or AH plus sealers. Evaluation by three ex vivo methods. Int Endod J. 2016;49:774–82.
13. Camilleri J, Grech L, Galea K, Keir D, Fenech M, Formosa L, et al. Porosity and root dentine to material interface assessment of calcium silicate-based root-end filling materials. Clin Oral Investig. 2014;18:1437–46.
14. Wu MK, Fan B, Wesselink PR. Diminished leakage along root canals filled with gutta-percha without sealer over time: a laboratory study. Int Endod J. 2000;33:121–5.
15. Whitworth J. Methods of filling root canals: principles and practices. Endod Topics. 2005;12:2–24.
16. Donnermeyer D, Dornseifer P, Schäfer E, Dammaschke T. The push-out bond strength of calcium silicate-based endodontic sealers. Head Face Med. 2018;14(1):13. Published 2018 Aug 20.
17. Aktemur Türker S, Uzunoğlu E, Purali N. Evaluation of dentinal tubule penetration depth and push-out bond strength of AH 26, BioRoot RCS, and MTA Plus root canal sealers in presence or absence of smear layer. J Dent Res Dent Clin Dent Prospects. 2018;12(4):294–298. doi:10.15171/joddd.2018.046
18. SedgleyCM,LennanSL,AppelbeOK.SurvivalofEnterococcusfaecalisinrootcanals ex vivo. Int Endod J 2005;38:735–42.
19. Saleh IM, Ruyter IE, Haapasalo M, Ørstavik D. Survival of Enterococcus faecalis in infected dentinal tubules after root canal filling with different root canal sealers in vitro. Int Endod J 2004;37:193–8.
20. Uzunoglu-Özyürek E, Erdoğan Ö, Aktemur Türker S. Effect of Calcium Hydroxide Dressing on the Dentinal Tubule Penetration of 2 Different Root Canal Sealers: A Confocal Laser Scanning Microscopic Study. J Endod. 2018 Jun;44(6):1018-1023.
21. Siboni F, Taddei P, Zamparini F et al. Properties of BioRoot RCS, a tricalcium silicate endodontic sealer modified with povidone and polycarboxylate. Int Endod J. 2017 Dec;50 Suppl 2:e120-e136.
22. Camps J, Jeanneau C, El Ayachi I, Laurent P, About I. Bioactivity of a calcium silicate-based endodontic cement (Bio- Root RCS): interactions with human periodontal ligament cells in vitro. J Endod. 2015;41:1469–73.
23. Topcuoglu HS, Tuncay O, Karatas E, Arslan H, Yeter K. In vitro fracture resistance of roots obturated with epoxy resin-based, min- eral trioxide aggregate-based, and bioceramic root canal sealers. J Endod. 2013;39:1630–3.
24. Alsubait S, Albader S, Alajlan N et al. Comparison of the antibacterial activity of calcium silicate- and epoxy resin-based endodontic sealers against Enterococcus faecalis biofilms: a confocal laser-scanning microscopy analysis. Odontology. 2019 Oct;107(4):513-520.
25. Arias-Moliz MT, Camilleri J. The effect of the final irrigant on the antimicrobial activity of root canal sealers. J Dent. 2016;52:30–6.
26. Camps J, Jeanneau C, El Ayachi I, Laurent P. Bioactivity of a Calcium Silicate-based Endodontic Cement (BioRoot RCS): Interactions with Human Periodontal Ligament Cells In Vitro. J Endod. 2015 Sep;41(9):1469-73.

• Полный список литературы находится в редакции

Конфликт интересов:
Авторы декларируют отсутствие конфликта интересов /
Conflict of interests:
The Authors declare no conflict of interests.

Поступила/Article received 17.10.2019

Координаты для связи с авторами /
Coordinates for communication with authors:
Хабадзе З.С. / Z.S. Khabadze
E-mail: dr.zura@mail.ru
ORCID: 0000-0002-7257-5503

KULZER
MITSUI CHEMICALS GROUP

АБСОЛЮТНО
УНИВЕРСАЛЬНЫЙ
КОМПОЗИТ

CHARISMA TOPAZ

уникальная химия материала
для ежедневной практики

ЭКСКЛЮЗИВНЫЙ ПРЕДСТАВИТЕЛЬ KULZER В РОССИИ
123182, Москва, ул. Щукинская, 2, тел./факс: (495) 780–5245/46
бесплатный многоканальный телефон: 8–800–333–0646
www.stident.ru, mail@stident.ru

S.T.I. DENT®

на правах рекламы, только для профессионального применения

DOI: 10.36377/1683-2981-2019-17-4-35-39

Внутрикоронковое отбеливание девитальных зубов

Магай В.Е.[1]
Зорян А.В.[2], к.м.н.
Величко Э.В.[2]
Карнаева А.С.[1], к.м.н.
Омарова Х.О.[3]
Махмудова З.К.[3]
Федотова Н.Н.[1], к.м.н.
[1]Кафедра Терапевтической стоматологии
Федеральное государственное автономное образовательное учреждение высшего образования
Российский университет дружбы народов (РУДН), Медицинский институт
[2]Кафедра Пропедевтики стоматологических заболеваний
Федеральное государственное автономное образовательное учреждение высшего образования
Российский университет дружбы народов (РУДН), Медицинский институт
[3]Федеральное государственное автономное образовательное учреждение высшего образования
Дагестанский государственный Медицинский университет

Резюме

В литературном обзоре приведены данные о современных методах и средствах, используемых при внутрикоронковом отбеливании, достоинствах и недостатках отбеливания девитальных зубов, приведены данные о причинах изменения естественного цвета зубов, влияние средств для внутрикоронкового отбеливания на структуру тканей зуба и пародонта. А также детально освещены клинические этапы отбеливания эндодонтического вылеченного зуба.

Ключевые слова: *эстетика, отбеливание, перекись водорода, перекись карбамида, депульпированный зуб, эндодонтическое лечение, амбулаторное отбеливание.*

Для цитирования: *Магай В.Е., Зорян А.В., Величко Э.В., Карнаева А.С., Омарова Х.О., Махмудова З.К., Федотова Н.Н. Внутрикоронковое отбеливание девитальных зубов Эндодонтия today. 2019; 17(4):35-39. DOI: 10.36377/1683-2981-2019-17-4-35-39.*

Tooth-Bleaching techniques of devitalized teeth

V.E. Magay[1]
A.V. Zoryan[1], Ph.D.
E.V. Velichko[2], Ph.D.
A.V. Karnaeva[1], Ph.D.
H.O. Omarova[3]
Z.K. Makhmudova[3]
N.N. Fedotova[1], Ph.D.
[1]Department of Therapeutic Dentistry
Federal State Autonomous Educational Institution of Higher Education
Peoples' Friendship University of Russia (RUDN University), Medical Institute
[2]Department of Propaedeutics of dental diseases
Federal State Autonomous Educational Institution of Higher Education
Peoples' Friendship University of Russia (RUDN University), Medical Institute
[3]Federal State Autonomous Educational Institution of Higher Education Dagestan State Medical University

Abstract

The literature review provides data on modern methods and tools used for intracoronal whitening, the advantages and disadvantages of whitening devital teeth, provides data on the causes of changes in the natural color of teeth, the effect of means for intracoronal whitening on the structure of tooth and periodontal tissues. The clinical stages of the whitening of an endodontic cured tooth are also described in detail.

Keywords: *aesthetics, whitening, hydrogen peroxide, urea peroxide, depulped tooth, endodontic treatment, ambulatory whitening.*

For citation: *V.E. Magay, A.V. Zoryan, E.V. Velichko, A.V. Karnaeva, H.O. Omarova, Z.K. Makhmudova, N.N. Fedotova. Tooth-bleaching techniques of devitalized teeth. Endodontics today. 2019;17(4):35-39. DOI: 10.36377/1683-2981-2019-17-4-35-39.*

АКТУАЛЬНОСТЬ

В современном мире внешний вид зубов имеет большое значение. Красивые белые зубы – это не только признак хорошего здоровья, но и элемент культуры, символ благополучия и преуспевания. Для многих пациентов цвет зубов определяет эстетику улыбки в большей степени, чем расположение в зубной дуге.

Поэтому на сегодняшний день отбеливание зубов является актуальным и востребованным методом лечения в эстетической стоматологии [1].

Индивидуальный естественный цвет зубов главным образом определяется дентином, но на него оказывает влияние цвет, прозрачность, толщина и степень минерализации эмали. Голубой и розовый оттенок эмали дополняется цветом подлежащего дентина, который может варьировать от желтого до коричневого. Так формируются различные цветовые варианты нормы [2].

Любые изменения в дентине и эмали во время формирования, развития и после прорезывания зуба могут вызвать изменения в светопроводящих свойствах и, следовательно, изменения цвета [3].

Причины окрашивания зубов разнообразны. Выделяют внешнее и внутренне окрашивание, а также интернализированное изменение цвета зубов. Внешнее окрашивание происходит в результате местного воздействия ряда факторов на ткани зуба, при этом хромогены располагаются наружно (на поверхности зуба, в пелликуле). Внутреннее изменения цвета происходит либо в результате системного воздействия на организм человека, хромогены располагаются в тканях зуба (обычно в дентине); либо является результатом заболевания эндодонта. При интернализированном изменении цвета наружные хромогены проникают в твердые ткани через дефекты в структуре зуба [4].

Изменение цвета зубов классифицируют также на неонатальные и постнатальные, генерализованное и локализованное [5].

Методы коррекции изменения цвета зубов многочисленны. Осветление или отбеливание зубов, пользующееся в последние годы высоким спросом, дает очень хорошие результаты на витальных зубах [5]. Однако в случаях девитальных зубов оно эффективно не всегда.

Одним из способов исправления цвета таких зубов является внутрикоронковое отбеливание. Но многие специалисты часто отказываются от данного способа лечения в пользу изготовления винира или коронок, так как часто считают данную методику непредсказуемой [6-10].

ЦЕЛЬ ДАННОГО ОБЗОРА

Определить эффективность использования внутрикоронкового отбеливания при стойких дисколоритах девитальных зубов, а также рассмотреть противопоказания и прогноз данного метода.

МАТЕРИАЛЫ И МЕТОДЫ

Стратегия поиска

Для написания данной описательной статьи был проведен поиск в электронных базах данных PubMed, Google scholar, Cyberclinika, elibrary и в списках литературы, которые указанны в найденных исследованиях и статьях.

Критерии включения и исключения

Были включены публикации, соответствующие следующим критериям отбора:

1. Полнотекстовые статьи с 1999 по 2019 год.
2. Внутрикороковое отбеливание и методика его проведения.
3. Достоинства и недостатки, эффективность отбеливания девитальных зубов, применяемые в стоматологии.

Выбор исследований

Исследования были отфильтрованы и выбраны в несколько этапов. Во-первых, удалены статьи, опубликованные до 2003 года. Во-вторых, публикации были оценены по названию. В-третьих, все публикации оценивались путем ознакомления с полнотекстовыми и тезисными статьями. На каждом этапе исследователи работали независимо.

РЕЗУЛЬТАТЫ

Всего была идентифицирована 51 статья. После их отбора по критериям включения и удаления повторяющихся статей, итоговое количество стало 12.

ОБСУЖДЕНИЕ

Дисколорит зубов – мультифакториальное явление. Например, Вызванное травмой, внутреннее кровотечение из пульпы может вызвать диффузию компонентов крови в дентинные канальцы, что может вызвать изменение цвета зуба [11]. Затем продукты разложения крови, такие как гемосидерин, гемин, гематин и гематоидин, выделяют железо во время гемолиза [12]. Железо может быть превращено в черный сульфид железа с сероводородом, продуцируемым бактериями, что вызывает окрашивание зуба. Причинами изменение цвета зубов также может быть не полностью удаленных остатков пульпы, некроза пульпы или из пломбировочных материалов корневых каналов и герметиков, содержащих соли эвгенола или серебра [13-14].

Современные системы отбеливания включают препараты перекиси водорода, перекиси карбамида и перборат натрия в различных концентрациях и сочетаниях с активирующими факторами [15]. При помещении отбеливающих веществ наружно, или внутрь полости зуба при отбеливании депульпированных зубов, окислители ослабляют или расщепляют связи молекул красителей и обеспечивают улучшение цвета зуба [16]. Однако известно, что эффективность отбеливания зависит от ряда факторов, в их числе причины изменения цвета зуба, которые весьма разнообразны [11].

Традиционно для отбеливания зубов используют перекись водорода. Перекись водорода – это сильный окислитель, ввиду своей способности образовывать свободные радикалы, активные молекулы кислорода и анионы [17]. В качестве отбеливающего материала в стоматологии используют перекись водорода в концентрациях от 5% до 35%. В исследовании *Yui KC et al.* доказано, что благодаря своей низкой молекулярной массы перекись водорода проникает в дентин, где высвобождает кислород, который в свою очередь разрушает двойные связи органических и неорганических веществ внутри дентинных канальцев. Не большого размера молекулы поглощают меньше света и кажутся светлее [18]. По мнению JS Cooper распад перекиси водорода на активный кислород ускоряется применением тепла, света [15].

В проведенном исследовании Heller и соавт., было доказано, что при соединении с мочевиной, перекись водорода образует пероксид мочевины (перекись карбамида). Данное химическое соединение легко расщепляется в присутствии воды и высвобождает активный кислород. Используют в разных концентрациях а также и комбинации с глицерином, что делает коммер-

ческие препараты химически более стабильными по сравнению с перекисью водорода [19].

Следует отметить, что отбеливающие средства с 10% пероксидом карбамида проявляют более высокое антибактериальное действие, чем 0,2% раствор хлоргексидина [1].

Далее рассмотрим протокол процедуры отбеливания девитального зуба, приведенным S.Friedman [20]:

1. Необходимо провести рентгенографию для исключения периапикальной патологии. Оценивают качество пломбирования корневого канала и состояние апикальных тканей. Дефекты пломбирования должны быть исправлены до начала процедуры отбеливания.

2. Поверхность зуба должна быть тщательно очищена, важно провести предварительную профессиональную гигиену

3. Полость рта должна быть санирована, однако невозможность достоверного предсказание окончательного оттенка зуба после отбеливания, затрудняет подбор правильного оттенка пломбировочного материала. Поэтому рекомендовано пломбировать кариозные полости временно и завершать лечение после отбеливания.

4. Препарирование и обработка коронковой части полости зуба – Полость доступа к окрашенным тканям формируют с полным удалением остатков реставрационных материалов, материалов для пломбирования корневых каналов и некротизированный пульпы.

В ряде исследований рекомендована дополнительная обработка полости зуба гипохлоритом натрия. В некоторых сообщениях предлагают обрабатывать поверхность дентина 37%- ортофосфорной кислотой для удаления смазанного слоя, открытия дентинных канальцев, улучшения проникновения отбеливающего средства и, как следствие, повышения эффективности отбеливания [21].

Отдельные исследователи рекомендуют очистить полость зуба спиртом для дегидратации дентина перед применением отбеливающего средства, что приведет к уменьшению поверхностного натяжения и эффективному проникновению отбеливающего средства в дентин [22].

Однако, по мнению ряда авторов, удаление смазанного слоя с дентина кислотой может привести к усиленному проникновению отбеливающего средства в периодонт [23]. В целом предварительная обработка дентина камеры пульпы перед процедурой отбеливания все еще остается спорным вопросом.

5. Герметизация устья корневого канала, а также при необходимости повторное эндодонтическое лечение корневых каналов. Сообщалось, что герметик AHplus показал отличную герметизирующую способность благодаря тесной адаптации к дентину по сравнению с другими герметиками для корневых каналов [24-25]. Пломбирование корневого канала не может в достаточной степени предотвратить проникновение отбеливателя в корневой канал, поэтому герметизация корневой пломбы прокладкой является неотъемлемой процедурой.

Ряд материалов, в их числе стеклоиономерные и цинк фосфатные цементы, предлагают в качестве герметиков при проведении процедуры отбеливания. Установили, что стеклоиономерный цемент толщиной 2 мм эффективно предотвращает проникновение 30% раствора перекиси водорода в корневой канал. Использование данного материала в качестве прокладки в процессе отбеливания имеет дополнительное преимущество, так как его можно оставить в полости после отбеливания как прокладку для окончательной реставрации. [26-27]. Форма наложения стеклоиномерного цемента выполнена в виде «бобслейного туннеля», если смотреть с жевательной поверхности. Значение этой формы заключается в том, что она блокирует все дентинные канальцы, которые проходят от пульповой камеры к внешней поверхности зуба, апикальной к уровню прикрепления эпителия, так что отбеливающий агент остается в полости и, следовательно, предотвращает резорбцию внешнего корня [28].

6. Нанесение отбеливающих материалов, например, перборат

натрия смешанный с дистиллированной водой в соотношении 2:1 (г/мл) рассматривают как отбеливающее средство, удовлетворяющее всем требования. В случае дисколорита тяжелой степени можно вместо воды применять 35% раствор перекиси водорода. Экспозиция между заменой препарата составляет от 3 до 7 дней. Положительную динамику отмечают на 2 – 4 посещение.

Следует отметить, что одним из популярных отбеливающих препаратом, нашедший широкое применение среди клиницистов является гелевая форма перекиси водорода в высоких концентрациях (30-35%). Экспозиция препарата в полости зуба 1-2 дня, положительный результат уже на 2 посещение.

7. Герметичное временное пломбирование – данный вид отбеливания требует надежной герметизации отбеливающего вещества в полости зуба, что невозможно гарантировать, если использовать временные пломбировочные материалы.

R. Weiger, A. Kuhn, C. Lost. считают, что для избежание микропротекания отбеливающего средства в полость рта необходимы композиты или компомеры. Подчеркивая, что хорошая герметичность предотвращает повторное инфицирование дентина микроорганизмами и снижает риск повторного изменения цвета [29].

8. Реставрация с последующим наблюдением. Стоматологи применяют стеклоиномерный цемент для временного пломбирования на период не менее 2 недель. Считают, что этот срок необходим для стабилизации цвета зуба.

Другие же исследователи Tanaka и соавт. считают, что при невыполнение условия выжидания 12 суток или двух недель может привести к недостаточной диффузии бондинговой системы вглубь дентинных канальцев, нарушению формирования гибридного слоя на уровне дентина как вследствие неправильной полимеризации органической матрицы композиционного материала, так и недостаточности химической и механической адгезии с окислительно- модифицированными коллагеновыми волокнами, о чем косвенно свидетельствует увеличение количества кислородосодержащих соединений в 1,25 раза на границе «пломбировочный материал – дентин» [30].

Окислительное модифицирование коллагеновой матрицы может быть результатом конъюгации пероксидов хромогена с аминокислотными остатками с образованием соединений Шиффа, дисульфидов, цистеин-сульфеновой, -сульфиновой и -сульфоновой кислот [31]. Данные преобразования нарушают нативную структуру коллагена, что приводит к изменению его функций, тем самым, нарушая правильную трансформацию смазанного слоя и формирование гибридного слоя и как следствие отсутствие адекватного

сцепления «пломбировочный материал – твердые ткани зуба». Ко всему прочему, следует добавить, что гибридный слой выступает как барьер, препятствующий инвазии микроорганизмов [31].

Выше описанный протокол соответствует амбулаторному методу отбеливания или так называемая «Walking bleach technique». Первое описание амбулаторного метода отбеливания смесью пербората натрия с дистиллированной водой было упомянуто Marsh [32, 33]. В процессе этой процедуры смесь была оставлена в полости пульпы на несколько дней под временным цементом. Смесь пербората натрия с водой была повторно исследована Spasser [34] и изменена Nutting and Poe, которые рекомендовали использовать 30% перекись водорода вместо воды, чтобы улучшить отбеливающий эффект смеси [35]. Смесь пербората натрия с водой или перекисью водорода используют и в настоящее время как успешный метод для внутрикоронкового отбеливания зубов.

Однако, если « walking bleach technique» не дала положительных результатов после 3 – 4 применений, то рекомендовано использования кабинетную процедуру отбеливания.

Некоторые авторы описали успешное клиническое применение гелей пероксида карбамида или высококонцентрированной перекиси водорода для наружного отбеливания депульпированных зубов с запломбированными каналами. Отбеливающий гель накладывают в каппу в условиях стоматологического кабинета, каппу надевают непосредственно на зуб, изолированный коффердамом или другим способом, пациент ожидает определенное время. Процедуру проводят только на наружной поверхности депульпированного зуба, без открытия доступа в пульповую полость [36].

Другие авторы рекомендуют обеспечивать доступ в полость депульпированного зуба. Таким образом, при надевании каппы гель отбеливает не только щечную поверхность зуба, но и пульповую камеру сквозь отверстие доступа. Метод сопряжен с некоторым риском, так как считают, что открытая полость доступа позволяет бактериям и красящим веществам проникать в дентин. Поэтому для герметизации корневой пломбы должен использоваться стеклоиономерный цемент, а для временной пломбы – композит [37].

В некоторых статьях говорится об таком методе отбеливания девитальных зубов, как офисное энергетическое отбеливание или термокаталитическое отбеливание [39]. Методика неимение благоприятна из-за высокой температуры и повышенного риска внутренней резорбции. Гель перекиси водорода 30-35% концентрации вводят в полость зуба и активируют светом или теплом. Температуру 50-60 градусов выдерживают 5 мин. Затем зуб остывает в течении 5 минут и гель вымывают водой в течении 1 мин. Для усиления эффекта отбеливания комбинируют с техникой «Walking bleach». Через 2 недели оценивают результат.

Отбеливатели могут способствовать химическим изменениям в составе зуба, уменьшая количество кальция и фосфата в эмали и дентине [39].

Установлено, что перекись водорода оказывает влияние как на органическую, так и на неорганическую часть дентина. Разрушение органического компонента происходит главным образом из-за окислительной природы перекиси водорода, тогда как неорганическая часть повреждена из-за кислотности [40].

Элементы присутствуют в кристаллах гидроксиапатита и снижение их весового процента можно интерпретировать как деминерализацию. *Rotstein et al.* [41] изучал изменения химических элементов зубов после отбеливания раствором пербората натрия, смешанного с водой, сообщал о значительном снижении содержания серы в цементе. Снижение содержания серы, маркера протеогликанов, присутствующих в матрице твердых тканей зуба, может указывать на повреждение органического компонента матрицы. Однако уровни кальция и фосфора сохранялись, что указывало на то, что неорганический компонент не был затронут [41]. Кроме того, в некоторых исследованиях указывалось, что перекись водорода может изменять структуру гидроксиапатита, снижая соотношение Ca / P в твердых тканях зуба [41, 42]. *Al- Salehi et al.*, продемонстрировали, что потеря кальция из эмали и дентина была больше, чем потеря фосфора при всех концентрациях, что эффективно снизит соотношение Ca / P в отбеленных образцах [43]. Другие работники также сообщали об уменьшении отношения Ca / P в отбеленных образцах [44, 45].

Tanaka et al. сообщили, что несмотря на перекись водорода проникает в минерализованные ткани; Перекись карбамида разлагается на его компоненты на поверхности твердых тканей зуба и вызывает большую деминерализацию поверхности [30]. Недавно Chng и др. использовали показали значительные изменения в межтубулярном дентине, которые не были очевидны в перитубулярном дентине, что указывает на ультраструктурные различия этих двух структур [46].

Потери минералов и увеличение диаметра дентинных трубочек могут служить предрасполагающими факторами резорбции пришеечной области. Многие исследователи сообщают, что резорбция корней в пришеечной области после внутрикоронального отбеливания зубов была связана с использованием высококонцентрированной перекиси водорода [19, 47]. Считалось, что во время отбеливания перекись водорода диффундирует через корневой дентин, особенно при наличии дефектов цемента, окружающих тканей пародонта. Внешняя резорбция может быть вызвана либо воспалительным ответом, вызванным пероксидами, либо вторичной бактериальной инфекцией, возникающей в открытых дентинных канальцах [48].

Lado и др. Предположили, что процедура внутреннего отбеливания приводит к денатурации дентина в шейном отделе. Этот денатурированный дентин вызывает реакцию инородного тела [49].

Установлено, что перекись водорода оказывает влияние как на органическую, так и на неорганическую часть дентина. Разрушение органического компонента происходит главным образом из-за окислительной природы перекиси водорода, однако, следует отметить, что, например, препарат Opalescence Endo имеет умеренно щелочной pH за счет присутствия натрия гидроксида в составе и не оказывает деминерализующего эффекта на структуры твердых тканей [50]. Тепловое воздействие вызывает расширение дентинных канальцев, что может облегчить диффузию пероксида водорода в периодонт [51]. Применение тепла также приводит к образованию чрезвычайно реактивных гидроксильных радикалов из перекиси водорода, которые могут разрушать соединительную ткань.

Чтобы избежать такого эффекта многие исследователи не рекомендуют световую или тепловую активацию отбеливающих препаратов на основе перекиси водорода.

ВЫВОД

На основании проведенных исследований установлено, что методика внутрикоронкового отбеливания с использованием 30-35% раствора перекиси водорода является безопасной [20]. Анализ случаев резорбции костной ткани альвеолярного отростка после внутрикоронкового отбеливания показал, что во всех случаях не было проведено запечатывания устьев корневых каналов стеклоиономерным цементом. Строгое соблюдение всех технологических правил внутрикоронкового отбеливания позволяет добиться успеха в лечении дисколоритов девитальных зубов [33]. Для достижения наилучшего эстетического результата следует не только строго соблюдать правила проведения процедуры, но и сохранять максимальный объем собственных непораженных тканей зуба.

На основании проведенного анализа были отмечены положительные аспекты внутрикоронкового отбеливания, но так же рассмотрены и осложнения данной процедуры. Таким образом, что при внутреннем стойком окрашивании тканей зуба пациента стоматолог выбирает путь решения эстетической проблемы. Отбеливание депульпированных зубов многие специалисты и большинство пациентов считают эффективным и малоинвазивным способом улучшения эстетики. Однако, некоторые авторы указывают на риск развития осложнений внутреннего отбеливания таких, как резорбция корня и хрупкость тканей зуба. Данные эффективности и безопасности внутреннего отбеливания зубов противоречивы, что требует дальнейшего изучения данного направления в практической стоматологии.

СПИСОК ЛИТЕРАТУРЫ / REFERENCES

1. Sulieman M. An over view of bleaching techniques: History, chemistry, safety and legal aspects. Dent Update 2004;31:608-16.
2. Addy, A. The comparative tea staining of phenolic, chlorhexidine and anti-adhesive mouthrinses/ A.Addy, J. Moran, R. Newcombe// J. Clin. Periodontol. – 2007. –N22. – P. 923-928
3. Watts A. Tooth discolouration and staining/ A. Watts, M. Addy// Br. Dent. J. – 2008. – N190.- P. 309-316.
4. Bizhang M, Seemann R, Duve G, Romhild G, Altenburger JM, Jahn KR, Zimmer S. Demineralization effects of 2 bleaching procedures on enamel surfaces with and without post-treatment fluoride application. Oper Dent. 2006;31(6):705–9.
5. Christensen GJ. The tooth whitening revolution. J Am Dent Assoc 2002;133:1277-9.
6. Baitus N.A. The experimental study of the optical properties of the pulled teeth in the wet-wave lighting / N.A. Baitus, N.V. Novak // Vestnik VGMU. – 2016. – T. 15, No 4. – S. 7–17.
7. Novak N.V. Fluorescent Properties of Duplicated Teeth / N.V. Novak, N.A. Baitus // Dental Journal. – 2016. – Volume XVII, No 4. – S. 262–266.
8. Artemova A.V. Experience in the treatment of persistent discolorites of dentured teeth in the department / A.V. Artyomova, E.N. Polosukhina // Bulletin of medical Internet conferences (ISSN 2224-61500). – 2015. – T. 5, No 10. ID: 2015-10-5-T-4841.
9. Chernyavsky Yu.P. Modern approaches to the elimination of small defects of the dental row / Yu.P. Chernyavsky, V.P. Kavetsky // Bulletin of the Vitebsk State Medical University. – 2011.- T. 10, No 1. – S. 145.
10. Agresti A. Approximate is better than «exact» for interval estimation of binomial proportions / A. Agresti,
B.A. Coull // American Statistician. – 1998. – Vol. 52. – P. 119–126.
11. 4. Arens D. The role of bleaching in esthetics. Dent Clin North Am. 1989;33(2):319–336. [PubMed] [Google Scholar]
12. Guldener PHA, Langeland K. Endodontologie. 3rd ed. Stuttgard: Thieme; 1993. pp. 39–104. [Google Scholar]
13. Farr JP, Smith WL, Steichen DS. Bleaching Agents. Kirk-Othmer Encyclopedia of Chemical Technology. 20032000:1. [Google Scholar]
14. Anitua E, Zabalegui B, Gil J, Gascon F. Internal bleaching of severe tetracycline discolorations: four-year clinical evaluation. Quintessence Int. 1990;21(10):783–788. [PubMed] [Google Scholar]
15. JS Cooper, TJ Bokmeyer, WH Bowles. Penetration of the pulp chamber by carbamide peroxide bleaching agents. J Endod. 1992;18(7):315–317. [PubMed] [Google Scholar]
16. de Souza-Zaroni WC, Lopes EB, Ciccone-Nogueira JC, Silva RC. Clinical comparison between the bleaching efficacy of 37% peroxide carbamide gel mixed with sodium perborate with established intracoronal bleaching agent. Oral Surg Oral Med Oral Pathol Oral Radiol Endod 2009;107:e43-7.
17. Tredwin CJ, Naik S, Lewis NJ, Scully C. Hydrogen peroxide tooth-whitening (bleaching) products: Review of adverse effects and safety issues. Br Dent J. 2006;200:371–6. [PubMed] [Google Scholar]
18. Yui KC, Rodrigues JR, Mancini MN, Balducci I, Gonçalves SE. Ex vivo evaluation of the effectiveness of bleaching agents on the shade alteration of blood-stained teeth. Int Endod J. 2008;41:485–492. [PubMed] [Google Scholar]
19. 22. D Heller, J Skriber, LM Lin. Effect of intracoronal bleaching on external cervical root resorption. J Endod. 2008;18(4):145–148.
20. S Friedman, I Rotstein, H Libfeld, A Stabholz, I Heling. Incidence of external root resorption and esthetic results in 58 bleached pulpless teeth. Endod Dent Traumatol. 2010;4(1):23–26. [PubMed] [Google Scholar]
21. GA Perrine, RB Reichl, MK Baisden, SO Hondrum. Comparison of 10% carbamide peroxide and sodium perborate for intracoronal bleaching. Gen Dent. 2000;48(3):264–270. [PubMed] [Google Scholar]
22. Haywood VB, Heymann HO. Nightguard vital bleaching: How safe is it? Quintessence Int. 2011;22:515–23.
23. Zalkind M, Arwaz J, Goldman A, Rotstein I. Surface morphology changes in human enamel, dentin and cementum following bleaching: A scanning electron microscopy study. Endod Dent Traumatol. 2016;12:82–8.
24. O Zmener, C Spielberg, F Lamberghini, M Rucci. Sealing properties of new epoxy resin based root canal sealer. Int Endod J. 2017;30(5):332–334. [PubMed] [Google Scholar]
25. E Balguerie, MG Gurgel, F Diemer, P Calas. Root canal sealers:scanning electron microscope study of tubular penetration. European Cells and Materials. 2007;13:29. [Google Scholar]
26. T Lambrianidis, A Kapalas, M Mazinis. Effect of calcium hydroxide as supplementary barrier in radicular penetration of hydrogen peroxide during intracoronal bleaching in vitro. Int Endod J. 2002;35(12):985–990. [PubMed] [Google Scholar]
27. I Rotstein, D Zysking, I Lewinstein, N Bamberger. Effect of different protective base materials on hydrogen peroxide leakage during intracoronal bleaching in vitro. J Endod. 2012;18(3):114–117. [PubMed] [Google Scholar]
28. Steiner DR, West JD. A method to determine the location and shape of an intracoronal bleach barrier. J Endod. 2014;20(6):304–306. [PubMed] [Google Scholar]
29. R Weiger, A Kuhn, C Lost. Radicular penetration of hydrogen peroxide during intracoronal bleaching with various forms of sodium perborate. Int Endod J. 2014;27(6):313–317. [PubMed] [Google Scholar]
30. Tanaka R, Shibota Y, Manabe A, Miyazaki T. Micro-structural integrity of dental enamel subjected two tooth whitening regimes. Archs Oral Biol. 2010;55:300–8.
31.CHELEUX N. Eclaircissement de la dent depulpee: methodeambulatoire. In Les 10 points cles sur les dyschromies dentaires. Collection les dix points cles en odontologie. 2010:48-52.
32. Farr JP, Smith WL, Steichen DS. Bleaching Agents. Kirk-Othmer Encyclopedia of Chemical Technology. 20032000:1.
33. ATTIN T., PAQUE F. et al. Review of the Current status ot tooth whitening with the walking bleach technique, Intl Endc Journal, 2003; 36:313-329.
34. Spasser HF. A simple bleaching technique using sodium perborate. NYS Dent J. 1961;27(8–9):332–334. [Google Scholar]
35. Nutting EB, Poe GS. A new combination for bleaching teeth. J So Calif Dent Assoc. 1963;31(9):289–291. [Google Scholar]

• Полный список литературы находится в редакции

Конфликт интересов:
Авторы декларируют отсутствие конфликта интересов /
Conflict of interests:
The Authors declare no conflict of interests.

Поступила/Article received 14.10.2019

Координаты для связи с авторами /
Coordinates for communication with authors:
Магай В.Е. / V.E. Magay
E-mail: magay97@bk.ru

DOI: 10.36377/1683-2981-2019-17-4-40-42

Современный взгляд на физиотерапевтические методы профилактики и лечения гиперестезии зубов

Заблоцкая Н.В., к.м.н.
Митерева М.И., к.м.н.
Заблоцкая М.В.
Митронин Ю.А.
Федеральное государственное бюджетное образовательное учреждение высшего образова-ния
«Московский государственный медико-стоматологический университет им. А.И. Евдо-кимова»
Министерства здравоохранения Российской Федерации

Резюме

Цель. *Проанализировать современные сведения о физиотерапевтических методах профилактики и лечения гиперестезии зубов.*

Материалы и методы. *Изучено 30 информационных источников, как отечественных, так и зарубежных авторов с 2002 по 2019 годы, содержащих информацию об использовании физиотерапевтических методов в профилактике и лечении повышенной чувствительности зубов.*

Результаты. *Сегодня ни один из известных методов физиолечения не является достаточно эффективным, безопасным и способным заменить применение химических и фармакологических препаратов для ликвидации симптомов гиперестезии зубов. Перспективным направлением может оказаться разработка технологий, использующих наночастицы для обтурации дентинных канальцев зуба.*

Ключевые слова: *гиперестезия зубов, физиотерапевтические методы профилактики и лечения.*

Для цитирования: *Заблоцкая Н.В., Митерева М.И., Заблоцкая М.В., Митронин Ю.А. Современный взгляд на физиотерапевтические методы профилактики и лечения гиперестезии зубов. Эндодонтия today. 2019; 17(4):40-42. DOI: 10.36377/1683-2981-2019-17-4-40-42.*

Modern view on physiotherapeutic methods of prevention and treatment hyperesthesia of teeth

N.V. Zablotskaya, Ph.D.
M.I. Mitereva, Ph.D.
M.V. Zablotskaya
Yu.A. Mitronin
A.I. Evdokimov Moscow State University of medicine and dentistry
of the Ministry of Health of the Russian Federation

Abstract

Purpose. ***T****o analyze modern data on physiotherapeutic methods of prevention and treatment of hyperesthesia of teeth.*

Materials and methods. *30 information sources studied, both domestic and foreign authors from 2002 to 2019, containing information on the use of physiotherapeutic methods in the prevention and treatment of hypersensitivity of teeth, were studied.*

Results. *Today, none of the known methods of physiotherapy is sufficiently effective, safe and able to replace the use of chemical and pharmacological drugs to eliminate the symptoms of dental hyperesthesia. A promising direction may be the development of technologies that use nanoparticles to obturate the dentin tubules of the tooth.*

Keywords: *hyperesthesia of teeth, physiotherapy prevention and treatment.*

For citation: *N.V. Zablotskaya, M.I. Mitereva, M.V. Zablotskaya, Yu.A. Mitronin. Modern view on physiotherapeutic methods of prevention and treatment hyperesthesia of teeth. Endodontics today. 2019; 17(4):40-42. DOI: 10.36377/1683-2981-2019-17-4-40-42.*

АКТУАЛЬНОСТЬ

Гиперестезия (ГЭ) или повышенная чувствительность зубов – глобальная проблема современного общества. По данным обследований за 2006 – 2013 годы, от 62 до 74% респондентов разного возраста страдают от повышенной чувствительности зубов. Согласно современным теориям этиологии и патогенеза ГЭ в основе ее развития лежит обнажение отверстий дентинных канальцев (ДК), открывающихся на поверхности зуба. Поскольку в основе ГЭ лежат физико-химические процессы, то и лечение основывается на принципе обтурации открытых ДК, уменьшении их проходимости.

Цель исследования – проанализировать современные сведения о физиотерапевтических методах профилактики и лечения гиперестезии зубов.

МАТЕРИАЛЫ И МЕТОДЫ

Изучено более 30 информационных источников, как отечественных, так и зарубежных авторов с 2002 по

2019 годы, содержащих информацию об использовании физиотерапевтических методов в профилактике и лечении повышенной чувствительности зубов.

РЕЗУЛЬТАТЫ

Сегодня лечение ГЭ дентина с помощью лазерного излучения популярно наряду с «классическими» фторсодержащими лаками, герметиками, гелями и пастами [1]. В 2014 году П.А. Кашниковым была предложена методика сочетанного действия гидроксиапатитной пасты и лазера с полупроводниковым излучателем на основе арсенида галлия в протоколе несъемного протезирования [2]. Низкоинтенсивное лазерное излучение вызывает гипертермическую денатурацию белков с образованием гликопептидных «пробок», уплотняя поверхностные слои дентина [3, 4]. В 2017 году на базе Сычуаньского университета (Китай) было изучено обтурирующее и кислотопротекторное действие твердотельного алюмо-иттриевого Nd:YAG-лазера [5]. Работающий в непрерывном режиме на малой мощности 1 Вт по принципу «расплавление – отверждение», он уменьшает диаметр просвета ДК на протяжении 4 мкм в глубину [6, 7, 8].

S.R. Cunha с соавт. (2017) показали, что лечебная паста с аргинином in vitro демонстрирует лучшую окклюзию ДК в сочетании с Nd:YAG-лазером [9].

При комбинированном применении алюмо-иттриевого лазера и адгезивной системы на основе гидроксиметилметакрилата и глутарового альдегида можно рассчитывать на долгосрочный положительный эффект [10]. Но многие авторы отмечают одинаковую эффективность как минерально-лазерной физиотерапии, так и использования самостоятельных химических десенситайзеров [11]. Так, например, натрий-кальций-фосфоросиликатное биоактивное стекло («NovaMin») в эксперименте показало результаты лучшие, чем любые из исследованных комбинаций с Nd:YAG-лазером [9].

Известны и неудачные попытки применения лазерных технологий в лечении ГЭ дентина. Так, излучение лазера с активной средой из эрбиево-хромового граната лишь частично обтурировало ДК при мощности излучения 0,25 и 0,50 Вт, бо□льшие мощности вызывали карбонизацию и появление трещин, выявляемых при анализе данных сканирующей электронной микроскопии [12].

Комбинированная терапия карбонатного апатита и CO2-лазера [13] также не возымела успеха поскольку карбонатный апатит обладает низкими прочностными свойствами [14]. Углекислотный лазер уступает место своим более инновационным собратьям даже в хирургии мягких тканей, где использовался с 1968 года [15].

Эффективным и безопасным считается ионофорез. Известна десятикратная процедура электрофореза 0,2% раствором натрия фторида, возможно использование 2% раствора – лечение в этом случае может быть сокращено до 7 посещений [16, 17]. Обращаясь к другим лекарственным формам, стоит отметить, что и гель аминофторидфосфата показал лучшие результаты в отношении снижения ГЭ дентина при электрофорезе, нежели при экспозиции в каппе [18]. Применяются и другие галогениды, даже 10% хлорид стронция, хотя и уступающий по прочностным и функциональным характеристикам гидрокси- и фторапатиту [19].

Но процедура ионофореза имеет и минусы. Это и необходимость в специальном оборудовании, и расположение в пределах полости рта влажных салфеток и электродов. Тот же эффект может быть достигнут и более простыми способами. Например, передовой технологией является адгезивная поливиниловая пленка, в состав гидрофильного слоя которой и входят растворимые соединения фтора – фториды, монофторфосфаты, фторсиликаты, пирофосфаты [20, 21].

Еще один вид лечения ГЭ – озонотерапия. Эта аллотропная форма кислорода окисляет даже все металлы, за исключением золота и платины. Опираясь на идеи C. Stockleben (2004) о применении аппарата «HealOzone» в качестве неинвазивного метода лечения кариеса в стадии белого пятна, можно предположить, что лечебное озонирование устраняет бактериальное загрязнение ДК, препятствует их повторной контаминации [22, 23, 24].

В копилке «плюсов» озонотерапии особняком стоит работа проф. О.О. Янушевича и асп. Ю.Н. Вороновой (2011). Допплерографическое исследование показало, что пульпарные сосудистые пучки зубов, подверженных ГЭ, в 83% случаев реагировали на аппликацию озона увеличением капиллярного кровотока, что способствовало трофике одонтобластов [25].

Однако применение озона как самостоятельного десенситайзера в настоящее время подвергается сомнению. Шведские ученые в 2017 году заявили об отсутствии статистически значимых различий между озонотерапией и обработкой обычной воздушной струей в плане влияния на ГЭ зубов [26]. Похожие данные были получены в Торонто еще в 2009 году [27].

Появление обнаженного дентина может быть результатом повышенной стираемости зубов, которая, в свою очередь, имеет под собой, помимо прочих, мышечную патологию – бруксизм. Исследованием функции и дисфункции жевательных мышц, а вместе с тем работы височно-нижнечелюстного сустава, занимается относительно молодая, но очень популярная «ветвь» стоматологии – нейромышечная стоматология [28]. В качестве главного метода устранения тонуса мускулатуры, поднимающей нижнюю челюсть, адепты нейромышечной концепции выбрали электростимуляцию (ТЭНС), которая также может быть рассмотрена как форма физиотерапии [29]. Результат закрепляется в течение 4 месяцев – 1 года. Для этого используется специальный аппарат – «Ортотик» [30].

ВЫВОДЫ

Подводя итог анализу информационных источников, следует отметить, что на сегодняшний день ни один из известных методов физиолечения не является абсолютно эффективной и безопасной панацеей, готовой полностью вытеснить химиотерапию ГЭ зубов из практики врачей-стоматологов. Достаточно перспективным направлением может оказаться разработка современных нанотехнологий, использующих наночастицы для обтурации ДК и, соответственно, способов транспортировки их в пористую систему дентина зуба с помощью физических явлений.

СПИСОК ЛИТЕРАТУРЫ / REFERENCES

1. Heft MW, Litaker MS, Kopycka-Kedzierawski DT. et al. National dental PBRN collaborative group. Patient-centered dentinal hypersensitivity treatment outcomes: results from the national dental PBRN // JDR Clin. Trans. Res. 2018; 3(1): 76-82.

2. Кашников П.А. Применение гидроксиапатита и лазерного излучения для профилактики осложнений при ортопедическом лечении дефектов зубов и зубных рядов несъемными протезами: Дис... кандидат. мед. наук: 14.01.14. // Москва. 2014. 140 с.

Kashnikov PA. Use of hydroxyapatite and laser radiation to prevent complications in orthopedic treatment of dental defects and dental rows with non-removable prostheses: Dis... cand. med. sciences: 14.01.14. // Moscow. 2014: 140 p.

3. Митронин А.В., Дарсигова З.Т., Алиханян А.С., Прокопов А.А., Дашкова О.П. Рентгенофлуоресцентный анализ эмали зубов в норме и при эрозии // Эндодонтия today. 2017. № 3. С. 7-13.

Mitronin AV, Darsigova ST, Alikhanyan AS, Prokopov AA, Dashkova OP. X-ray fluorescent analysis of tooth enamel is normal and at erosion // Endodontia today. 2017; 3: 7-13.

4. Gojkov-Vukelic M, Hadzic S, Zukanovic A, Pasic E, Pavlic V. Application of diode laser in the treatment of dentine hypersensitivity // Med. Arch. 2016; 70(6): 466-469.

5. Xiao S, Liang K, Liu H. et al. Effect of water-cooled Nd:YAG-laser on dentinal tubule occlusion in vitro // Photomed. Laser Surg. 2017; 35(2): 98-104.

6. Farmakis ET, Beer F, Kozyrakis K, Pantazis N, Moritz A. The influence of different power settings of Nd:YAG-laser irradiation, bio glass and combination to the occlusion of dentinal tubules // Photomed. Laser Surg. 2013; 31(2): 54-58.

7. Liu HC, Lin CP, Lan WH. Sealing depth of Nd:YAG-laser on human dentinal tubules // J. En-dod. 1997; 23(11): 691-693.

8. Matsumoto K, Funai H, Shirasuka T. Wakabayashi H. Effects of Nd:YAG-laser in treatment of cervical hypersensitive dentine // Jpn. J. Conserv. Dent. 1985; 28: 760-765.

9. Cunha SR, Garófalo SA, Scaramucci T, Zezell DM, Aranha ACC. The association between Nd:YAG-laser and desensitizing dentifrices for the treatment of dentin hypersensitivity // Lasers Med. Sci. 2017; 32(4): 873-880.

10. Lopes AO, Aranha AC. Comparative evaluation of the effects of Nd:YAG-laser and a desensitiz-er agent on the treatment of dentin hypersensitivity: a clinical study // Photomed. Laser Surg. 2013; 31(3): 132-138.

11. Al-Saud LM, Al-Nahedh HN. Occluding effect of Nd:YAG-laser and different dentin desensitiz-ing agents on human dentinal tubules in vitro: a scanning electron microscopy investigation // Oper. Dent. 2012; 37(4): 340-355.

12. Aranha AC, Eduardo CP. In vitro effects of Er, Cr:YSGG-laser on dentine hypersensitivity. Dentine permeability and scanning electron microscopy analysis // Lasers Med. Sci. 2012; 27(4): 827-834.

13. Han SY, Kim JS, Kim YS, Kwon HK. et al. Effect of a new combined therapy with nano-carbonate apatite and CO2-laser on dentin hypersensitivity in an in situ model // Photomed. Laser Surg. 2014; 32(7): 394-400.

14. Успенская О.А., Ганичева О.В., Шевченко Е.А. Морфологические изменения в эмали и дентине, возникающие при отбеливании зубов // Эндодонтия today. 2017. № 4. С. 66-68.

Uspenskaya OA, Ganicheva OV, Shevchenko EA. Morphological changes in enamel and dentin, arising from teeth whitening // Endodontia today. 2017; 4: 66-68.

15. Москвин С.В. Механизмы терапевтического действия низкоинтенсивного лазерного излучения (НИЛИ). Современная лазерная медицина. Теория и практика // Сборник научных трудов. 2007. № 3-1. С. 10-15.

Moskvin SV. Mechanisms of Therapeutic Action of Low-Intensity Laser Radiation (NILI). Modern Laser Medicine. Theory and Practice // Collection of Scientific Works. 2007; 3-1: 10-15.

16. Kern DA, McQuade MJ, Scheidt MJ, Hanson B, Van Dyke TE. Effectiveness of sodium fluoride on tooth hypersensitivity with and without iontophoresis // J. Periodontol. 1989; 60(7): 386-389.

17. Singal P, Gupta R, Pandit N. Sodium fluoride-iontophoresis compared to a commercially available desensitizing agent // J. Periodontol. 2005; 76(3): 351-357.

18. Aparna S, Setty S, Thakur S. Comparative efficacy of two treatment modalities for dentinal hyper-sensitivity: a clinical trial // Indian J. Dent. Res. 2010; 21(4): 544-548.

19. Sandhu SP, Sharma RL, Bharti V. Comparative evaluation of different strengths of electrical current in the management of dentinal hypersensitivity // Indian J. Dent. Res. 2010; 21(2): 207-212.

20. Лечебно-профилактические самоклеящиеся пленки местного действия для доставки дозированных количеств фтор-ионов // А.Г. Чухаджян, Г.А. Чухаджян (патент РФ № 2000112842). Опубл. 20.02.2002, Бюл. № 5.

Medical and preventive self-adhesive films of local action for delivery of dosed quantities of fluoride-ions // AG. Chuhajian, GA. Chuhajian (Patent RF No. 2000112842). Opuble. February 20, 2002, Bulletin. № 5.

21. Соловьева Ж.В., Адамчик А.А., Зобенко В.Я., Рисованный С.И. Эффективность применения глубокого фторирования и низкоинтенсивного лазерного излучения в профилактике кариеса эмали // Эндодонтия today. 2018. № 1, С. 5-8.

Solovyova JV, Adamchik AA, Zobenko VY, Risovanniy SI. Effectiveness of deep fluoridation and low-intensity laser radiation in the prevention of enamel cavities // Endodontia today. 2018; 1: 5-8.

22. Beretta M, Canova F. A new method for deep caries treatment in primary teeth using ozone: a retrospective study // Eur. J. Paediatr. Dent. 2017; 18(2): 111-115.

23. Lena K, Marianne K. Ozone treatment on dentin hypersensitivity surfaces – a pilot study // Open Dent. J. 2017; 31(11): 65-70.

24. Макеева И.М., Туркина А.В., Парамонов Ю.О., Полякова М.А. Оценка антибактериальной эффективности озонотерапии в лечении кариеса в стадии белого пятна // Стоматология. 2017. 96(4). С. 7-10.

Makeeva IM, Turkina AY, Margaryan EG, Paramonov YO, Polyakova MA. Assessment of antibacterial efficacy of ozone therapy in treatment of caries at the white spot stage // Stomatologia. 2017; 96(4): 7-10.

25. Янушевич О.О., Воронова Ю.Н. Изучение реакции микрососудов пульпы зуба с гиперчувствительностью дентина на аппликацию озона и оценка его лечебного воздействия в комплексе с аминофторидами // Российская стоматология. 2011. № 4(3). С. 28-30.

Yanushevich OO, Voronova YN. Study of the reaction of the blood vessels of the pulp of the tooth with the hypersensitivity of dentin to the application of ozone and the evaluation of its therapeutic effects in conjunction with aminophthoroids // Russian dentistry. 2011; 4(3): 28-30.

26. Elgalaid T. Ozone treatment had no effect on tooth hypersensitivity // Evid. Based. Dent. 2010; 11(3): 70.

27. Azarpazhooh A, Limeback H, Lawrence HP, Fillery ED. Evaluating the effect of an ozone delivery system on the reversal of dentin hypersensitivity: a randomized, double-blinded clinical trial // J. Endod. 2009; 35(1): 1-9.

28. Tschernitschek H, Fink M. «Applied kinesiology» in medicine and dentistry – a critical review // Wien. Med. Wochenschr., 2005; 155(3-4): 59-64.

29. Фадеев Р.А., Ронкин К.З., Прозорова Н.В. и др. Миорелаксационный эффект применения ТЭНС-терапии в реабилитации пациентов с зубочелюстными аномалиями, осложнёнными заболеваниями ВНЧС и жевательных мышц // Институт стоматологии, 2016. № 4. С. 34-38. Fadeev RA, Ronkin KS, Prozorova NV. et al. Myo-relaxation effect of the use of TENS therapy in the rehabilitation of patients with dental anomalies, complicated diseases of TMJ and chewing muscles // Institute of Dentistry. 2016; 4: 34-38.

30. Ронкин К.З. Секреты голливудской улыбки [Электронный ресурс], Режим доступа https://stomatologclub.ru/stati/stomatologiya-8/sekrety-gollivudskoj-ulybki-478/#cut

Ronkin CS. Secrets of Hollywood Smile [Electronic resource] Access mode: https://stomatologclub.ru/stati/stomatologiya-8/sekrety-gollivudskoj-ulybki-478/#cut,

Конфликт интересов:
Авторы декларируют отсутствие конфликта интересов /
Conflict of interests:
The Authors declare no conflict of interests.

Поступила/Article received 17.10.2019

Координаты для связи с авторами /
Coordinates for communication with authors:
Заблоцкая Н.В. / N.V. Zablotskaya
E-mail: zablotskayanv@mail.ru
ORCID: 0000-0002-8245-1942

DOI: 10.36377/1683-2981-2019-17-4-43-45

Оптимизация дезинфекции системы корневых каналов с использованием лазера

Керимова К.Н.[1]
Багдасарова И.В.[1], к.м.н.
Макеева М.К.[1], к.м.н.
Зорян А.В.[1], к.м.н.
Магай В.Е.[1]
Лежава Н.Л.[2], к.м.н.
Маркова А.И.[3]
[1]Кафедра Терапевтической стоматологии
[2]Кафедра хирургической стоматологии и челюстно-лицевой хирургии
[3]Кафедра Стоматологии детского возраста и ортодонтии
Федеральное государственное автономное образовательное учреждение высшего образования
Российский университет дружбы народов (РУДН), Медицинский институт

Резюме

Актуальность. *Во время эндодонтического лечения при использовании медикаментозных ирригантов не всегда удается добиться полной дезинфекции в корневых каналах, а также в периапикальных тканях. Данный обзор литературы направлен на выявление эффективности дезинфицирующего действия лазеров в корневых канала по сравнению с другими протоколами.*

Цель. *Выявить эффективность применения лазеров в качестве дезинфицирующего средства в корневых каналах.*

Материалы и методы. *Литература была выбрана через следующие базы данных PubMed, Google Scholar, eLibrary и Embase (Elsevier). Ключевые слова, которые были использованы: лазеры, эндодонтия, эндодонтическое лечение, дезинфекция, фотодинамическое воздействие, lasers, endodontics, disinfection, photodynamic therapy. Поиск был ограничен публикациями на английском и русском языках, опубликованными с 2001 по 2018 год.*

Результаты. *Всего было идентифицировано 49 статьи. После их отбора по критериям включения и удаления повторяющихся статей, итоговое количество стало 12.*

Выводы. *Лазеры эффективны как дезинфицирующие средства в корневых каналах, особенно эрбиевые лазеры. Наилучшая активность наблюдается при совместном их использовании с NaOCl. Также при работе следует помнить, что при неправильном использовании они могут нанести вред здоровым тканям.*

Ключевые слова: *лазеры, эндодонтия, эндодонтическое лечение, дезинфекция, фотодинамическое воздействие.*

Для цитирования: *Керимова К.Н., Багдасарова И.В., Макеева М.К., Зорян А.В., Магай В.Е., Лежава Н.Л.2, Маркова А.И. Оптимизация дезинфекции системы корневых каналов с использованием лазера. Эндодонтия today. 2019; 17(4):43-45. DOI: 10.36377/1683-2981-2019-17-4-43-45.*

Optimization of root canal system disinfection using laser

K.N. Kerimova[1]
I.V. Bagdasarova[1], Ph.D.
M.K. Makeeva[1], Ph.D.
A.V. Zoryan[1], Ph.D.
V.E. Magay[1]
N.L. Lezhava[2], Ph.D.
A.I. Markova[3]
1Department of Therapeutic Dentistry
2Department of Oral and Maxillofacial Surgery
[3]Department of Pediatric Dentistry and Orthodontics
Federal State Autonomous Educational Institution of Higher Education
Peoples' Friendship University of Russia (RUDN University), Medical institute

Abstract

Relevance. *When using drug irrigants during endodontic treatment it is not always possible to achieve complete disinfection in the root canals, as well as in periapical tissues. This literature review aims to identify the effectiveness of the disinfecting effect of lasers in the root canals compared to other protocols.*

Aim. *To identify the effectiveness of using lasers as a disinfectant in the root canals.*

Materials and methods. *The literature was selected through the following databases PubMed, Google Scholar, eLibrary and Embase (Elsevier). Keywords that were used: lasers, endodontics, disinfection, photodynamic therapy. The search was limited to English and Russian language publications published from 2001 to 2018.*

Results. *A total of 49 articles were identified. After their selection by the criteria of inclusion and removal of duplicate articles, the total number became 12.*

Conclusions. *Lasers are effective as disinfectants in root canals, especially erbium lasers. The best activity is observed when they are used together with NaOCl. It should also be remembered that if we used lasers incorrectly, they can harm healthy tissues.*

Keywords: *lasers, endodontics, disinfection, photodynamic therapy.*

For citation: *K.N. Kerimova, I.V. Bagdasarova, M.K. Makeeva, A.V. Zoryan, V.E. Magay, N.L. Lezhava, A.I. Markova. Optimization of root canal system disinfection using laser. Endodontics today. 2019; 17(4):43-45. DOI: 10.36377/1683-2981-2019-17-4-43-45.*

ВЕДЕНИЕ

Бактериальная обсемененность системы корневых каналов в зубе является основным фактором пульпарных и периапикальных поражений. Полимикробная флора содержит почти равную долю грамотрицательных и грамположительных бактерий, которые являются высокопатогенными и продуцируют токсические вещества, которые повреждают окружающие зуб ткани. Эндодонтическая терапия в стоматологии включает в себя уничтожение этих бактерий.

На сегодняшний день ни один из известных химических агентов не способен удовлетворить всем требованиям, предъявляемым к растворам для промывания корневых каналов [1].

Лечение корневых каналов включает в себя механическую и медикаментозную обработку сложной трехмерной структуры, в которую помимо основного канала, входят перешейки, дельтовидные ответвления и боковые каналы. При расширении корневого канала создается смазанный слой, который заполняется во все неровности канала (боковые каналы и ответвления) [2, 3]. Инструменты не могут проникать в эти ответвления [4]. Поэтому механическая обработка всегда сочетается с медикаментозной, что способствует удалению смазанного слоя и лучшей дезинфекции. Ирригацию корневого канала проводят с помощью эндодонтических шприцев с растворами-ирригантами. Для максимальной эффективности ирригант должен находиться в непосредственном контакте со стенками канала. Однако зачастую сложно доставить ирригационный раствор в апикальную зону канала вследствие т.н. эффекта воздушной пробки [5, 6]. Исследования показывают, что возвратно поступательные движения конусной гуттаперчи (мануально динамическая ирригация) в пределах инструментально обработанного канала производят гидродинамический эффект и значительно улучшают перемещение ирриганта [7, 8].

Лазер-активированная ирригация относится к активации ирригационных растворов с помощью лазеров. Самыми эффективными считаются эрбиевые лазеры (Er,Cr:YSGG-2.780 нм/ Er:YAG-2.940 нм). Их эффективность объясняется реальными кавитационными эффектами, а именно образованием пузырьков пара на кончике волокна, вызывающих очень быстрое движение жидкости в канале [10, 11]. Вместе с ударной волной и сопутствующими вторичными кавитационными пузырями осуществляется более тщательная ирригация из труднодоступных для инструментов областей [2]. Также могут быть использованы диодные лазеры, которые намного дешевле эрбиевых [16]. Доказано, что лазер-активированная ирригация более эффективнее, чем пассивная ультразвуковая ирригация в удалении дентинных опилок и смазанного слоя [9, 12-15].

Термин лазер (англ. laser-Light Amplification by Stimulated Emission of Radiation) является аббревиатурой, описывающей принцип его действия. Он действует как усилитель света и способствует экспоненциальному воспроизведению фотонов за счет индуцированного излучения.

В стоматологии широко используются неодимовые лазеры Nd:YAG с длиной волны 1064 нм, диодный лазер с длиной волны 810-980 нм, эрбиевые лазеры с длиной волны 2940 нм/ 2780 нм и CO-лазер с длиной волны 10600 нм.

Было предпринято много попыток исследовать антимикробный потенциал лазеров, причем многочисленные исследования показали, что излучение лазерного света оказывает бактерицидное действие в корневом канале [28-31].

ЦЕЛЬ ИССЛЕДОВАНИЯ

Выявить эффективность применения лазеров в качестве дезинфицирующего средства в корневых каналах.

МАТЕРИАЛЫ И МЕТОДЫ

Литература была выбрана через следующие базы данных PubMed, Google Scholar, eLibrary и Embase (Elsevier). Ключевые слова, которые были использованы: лазеры, эндодонтия, эндодонтическое лечение, дезинфекция, фотодинамическое воздействие, lasers, endodontics, disinfection, photodynamic therapy. Поиск был ограничен публикациями на английском и русском языках, опубликованными с 2001 по 2018 год.

Критерии включения и исключения

Были включены публикации, соответствующие следующим критериям отбора:

1. Полнотекстовые статьи с 2001 по 2018 год.
2. Применение лазеров в эндодонтии.
3. Сравнительная характеристика видов лазеров, применяемых в эндодонтии.

Выбор исследований

Исследования были отфильтрованы и выбраны в несколько этапов. Во-первых, удалены статьи, опубликованные до 2001 года. Во-вторых, публикации были оценены по названию. В-третьих, все публикации оценивались путем ознакомления с полнотекстовыми и тезисными статьями.

РЕЗУЛЬТАТЫ

Всего были идентифицированы 49 статей. После их отбора по критериям включения и удаления повторяющихся статей, итоговое количество стало 12.

ОБСУЖДЕНИЕ

Ellen Deleu со своей командой в своем исследовании сравнивали обычный протокол ирригации с использованием эндодонтических шприцев и различные варианты дополнительной активации растворов-ирригантов (мануально-динамическая ирригация, пассивно-ультразвуковая ирригация, лазер-активированная ирригация). Исследователи пришли к выводу, что обычный протокол ирригации удалял значительно меньше дентинных опилок и смазанного слоя, по сравнению с теми группами, где использовалась активация ирригантов. Самое эффективное дезин-

фицирующее свойство показали эрбиевые лазеры Er:YAG. Диодный лазер 980nm тоже был достаточно эффективен, но при его использовании произошла карбонизация стенки корневого канала, что указывает на чрезмерно высокие температуры. Поглощение диодного лазерного излучения в водных растворах значительно меньше, чем в дентине стенки корневого канала, что и приводило к сжиганию дентина [2, 5, 9, 16-19].

Burcu Ozses Ozkaya и его коллеги исследовали эффективность применения лазеров по отношению к Enterococcus faecalis. В своей работе они описывают, что активация NaOCl лазером приводит к уменьшению, а иногда и к полному исключению биопленки Enterococcus faecalis на всем протяжении корневого канала, по сравнению с использованием одного лишь NaOCl [20-24].

Meire MA и De Prijck K. провели исследование для выявления эффективности дезинфицирующего действия лазеров по отношению к Enterococcus faecalis по сравнению с NaOCl. В своих опытах они использовали отдельно NaOCl и отдельно лазер (без активации каких-либо ирригантов). По завершению своих исследований, они сделали вывод, что лазеры были менее эффективны, чем NaOCl в снижении E. faecalis как in vitro, так и в зараженной модели зуба [25].

Samiei и соавторы показали в своем исследовании in vitro различия техники stepback и лазерной очистки корневых каналов зубов. Эффективность комбинированной очистки с помощью лазера была выше, чем использование только методики stepback [26].

Известно, что гидроксид кальция также эффективен в корневых каналах. Этот антибактериальный препарат должен оставаться в корневых каналах не менее 7 дней для достижения наилучшего эффекта. Archilla со своими коллегами продемонстрировали в своем исследовании, что только один сеанс Nd:YAG лазера необходим для устранения того же количества эндотоксина, что и гидроксид кальция устраняет за 7 дней [27].

В некоторых статьях написано, что 30-50% эндодонтических лечений не успешны из-за остаточных инфекций [32-34]. Исследования in vitro, ex vivo и in vivo с использованием фотодинамической терапии показали, что этот подход обеспечивает максимальное обеззараживание корневых каналов [35-42]. Lea Assed Bezerra Silva и коллеги провели исследование, в котором подтвердили эффективность фотодинамической терапии отсутствием воспалительных клеток и наличием умеренного фиброгенеза и неоангиогенеза в группах, где применялась фотодинамическая терапия [43].

Reenstra и соавторы предположили, что происходит увеличение диффузии кислорода через ткани во время применения фотодинамической терапии, что способствует процессу восстановления. Они также отметили, что когда корневые каналы были запломбированы без предшествующей фотодинамической терапии, то в апикальной и периапикальной областях наблюдались воспалительный клеточный инфильтрат, фибриллярная диссоциация и генерализованный отек [44].

Вместе с тем имеются исследования, где говорится о том, что фотодинамическая терапия вызывает незначительные вредные эффекты для клеток хозяина [45-48]. Lambrechts и соавторы обнаружили, что данная терапия может индуцировать повреждение фибробластов, которые участвуют в заживлении ран [49].

Поэтому важно установить параметры безопасного применения лазеров в клинических условиях, таким образом, чтобы способствовать фотодинамической инактивации микроорганизмов, не нанося вреда здоровым клеткам [45, 49]. В своем исследовании Xu и его коллеги заявили, что существует терапевтическое окно, в котором бактерии могут быть устранены, но здоровые клетки хозяина остаются неповрежденными [45]. Однако, они проводили исследование in vitro, и поэтому необходимо исследование in vivo, оценивающее реакцию тканей на различные параметры применения фотодинамической терапии в эндодонтии.

ЗАКЛЮЧЕНИЕ

Эрбиевы лазеры высоко эффективны как дезинфицирующие агенты системы корневых каналов. Наилучшая активность наблюдается при совместном их использовании с NaOCl. Важно учесть, что нарушение протокола использования лазера в качестве дополнительного дезинфицирующего агента может нанести вред интактным тканям.

СПИСОК ЛИТЕРАТУРЫ / REFERENCES

1. N. Gutknecht, “Lasereinsatz in der Endodontie–Voraussetzungen fur den Therapieerfolg,” in Laserzahnmedizin Jahrbuch, vol.11,pp.57–61, Oemus, Aachen, Germany, 2011.
2. Ellen Deleu & Maarten A. Meire & Roeland J. G. De Moor, Efficacy of laser-based irrigant activation methods in removing debris from simulated root canal irregularities, 2013
3. Paque F, Laib A, Gautschi H, Zehnder M, Hard-tissue debris accumulation analysis by high-resolution computed tomography scans. J Endod, 2009, 35:1044–1047
4. Peters OA, Schonenberger K, Laib A, Effects of four Ni-Ti preparation techniques on root canal geometry assessed by micro computed tomography. Int Endod J, 2001, 34:221–230
5. Lee SJ, Wu MK, Wesselink PR, The effectiveness of syringe irrig ationandultrasonicstoremovedebrisfromsimulatedirregularities within prepared root canal walls. Int Endod J, 2004, 37:672–678
6. Wu MK, Wesselink PR, A primary observation on the preparation and obturation of oval canals. Int Endod J, 2001, 34:137–141
7. Huang TY, Gulabivala K, Ng YL, A bio-molecular film exvivo model to evaluate the influence of canal dimensions and irrigation variables on the efficacy of irrigation. Int Endod J, 2008, 41:60–71
8. Bronnec F, Bouillaguet S, Machtou P, Ex vivo assessment of irrigant penetration and renewal during the final irrigation regimen. Int Endod J, 2010, 43:663–672
9. De Moor RJ, Blanken J, Meire M, Verdaasdonk R, Laser induced explosive vapor and cavitation resulting in effective irrigation of the root canal. Part 2: evaluation of the efficacy. Lasers Surg Med, 2009, 41:520–523
10. Blanken J, De Moor RJ, Meire M, Verdaasdonk R, Laser induced explosive vapor and cavitation resulting in effective irrigation of the root canal. Part 1: a visualization study. Lasers Surg Med, 2009, 41:514–519
11. Matsumoto H, Yoshimine Y, Akamine A, Visualization of irrigant flow and cavitation induced by Er:YAG laser within a root canal model. J Endod, 2011, 37:839–843
12. de Groot SD, Verhaagen B,Versluis M, Wu MK, Wesselink PR, van der Sluis LW, Laser-activated irrigation within root canals: cleaning efficacy and flow visualization. Int Endod J, 2009, 42:1077–1083
13. De Moor RJ, Meire M, Goharkhay K, Moritz A, Vanobbergen J, Efficacy of ultrasonic versus laser-activated irrigation to remove artificially placed dentin debris plugs. J Endod, 2010, 36:1580–1583

• Полный список литературы находится в редакции

Конфликт интересов:
Авторы декларируют отсутствие конфликта интересов /
Conflict of interests:
The Authors declare no conflict of interests.

Поступила/Article received ??.

Координаты для связи с авторами /
Coordinates for communication with authors:
Керимова К.Н. / K.N. Kerimova
Kerimova_kn@rudn.university

DOI: 10.36377/1683-2981-2019-17-4-46-49

Современные этиологические и патогенетические аспекты воспалительно-деструктивных процессов тканей пародонта

Ушницкий И.Д.[1], д.м.н.
Иванова А.А.[1]
Пинелис И.С.[2], д.м.н.
Юркевич А.В.[3], д.м.н.
Михальченко Д.В.[4], д.м.н.
[1]Федеральное государственное автономное образовательное учреждение высшего образования «Северо-Восточный федеральный университет имени М.К. Аммосова», Республика Саха (Якутия), г. Якутск
[2]Федеральное государственное бюджетное образовательное учреждение высшего образования «Читинская государственная медицинская академия», Забайкальский край, г. Чита
[3]Федеральное государственное бюджетное образовательное учреждение высшего образования «Дальневосточный государственный медицинский университет», г. Хабаровск
4Федеральное государственное бюджетное образовательное учреждение высшего образования «Волгоградский государственный медицинский университет», г. Волгоград

Резюме

В работе представлен обзор современных этиологических и патогенетических аспектов воспалительных заболеваний тканей пародонта, которые имеют мультифакториальное происхождение. При этом одним из основных факторов, вызывающих развитие воспалительного процесса являются пародонтопатогенные микроорганизмы, где с наибольшей агрессивностью обладают actinobacillus actinomycetemcomitans, porphiromonas gingivalis, bacteroides forsythus, prevotella intermedia. Тем временем, одним из основных питательных средств для бактерий является мягкий зубной налет, что, как правило, связано с неудовлетворительным гигиеническим состоянием полости рта. С патогенетической точки зрения в развитии хронического пародонтита основным звеном является нарушение микроциркуляции в сосудах пародонта, которое сопровождается снижением скорости кровотока и развитием гипоксии тканей пародонта, в основном на уровне капилляров. Данная ситуация обуславливает дальнейшее нарастание патологического процесса в тканях пародонта, которая сопровождается тяжелыми нарушениями ангиоархитектоники, где степень его выраженности зависит от интенсивности и длительности воспалительного процесса.

Широкий спектр этиологических и патогенетических факторов патологических процессов тканей пародонта воспалительно-деструктивного характера диктует необходимость проведения дальнейших исследований, направленных на совершенствование оказываемой лечебно-профилактической стоматологической помощи с учетом их возможных причин и механизмов формирования и развития.

Ключевые слова: *заболевания пародонта, этиология, патогенез, воспалительно-деструктивный процесс, лечение, профилактика.*

Для цитирования: *Ушницкий И.Д., Иванова А.А., Пинелис И.С., Юркевич А.В., Михальченко Д.В. Современные этиологические и патогенетические аспекты воспалительно-деструктивных процессов тканей пародонта. Эндодонтия today. 2019; 17(4):46-49. DOI: 10.36377/1683-2981-2019-17-4-46-49.*

Modern etiological and pathogenetic aspects of inflammatory destructive processes of periodontal tissues

I.D. Ushnitsky[1], DMS
A.A. Ivanova[1]
I.S. Pinelis[2], DMS
A.V. Yurkevich[3], DMS
D.V. Mikhalchenko[4], DMS
[1]«North-Eastern federal university named after M.K. Ammosov»",Yakutsk, Sakha Republic (Yakutia)
[2]«Chita State Medical Academy», Chita, ZabaikalskyKrai
[3]«Far Eastern State Medical University» 3., Khabarovsk
[4]«Volgograd state medical university», Volgograd

Abstract

The article presents the overview of modern etiological and pathogenetic aspects of inflammatory diseases of periodontal tissues, which have multifactorial origin. At the same time, one of the major factors causing inflammatory

process development is periodontium pathogenic microorganisms where with the greatest aggression actinobacillus actinomycetemcomitans, porphiromonas gingivalis, bacteroides forsythus, prevotella intermedia prevail. Meanwhile, one of the main nutritious assets for bacteria is the soft dental plaque that is usually connected with an unsatisfactory hygienic condition of the oral cavity. A microcirculation disorder in periodontal vessels which is followed by blood velocity reduction and development of periodontal tissue hypoxia, generally at the level of capillaries is the main cause from the pathogenetic point of view of chronic periodontal disease development. This situation causes further increase of pathological process in periodontal tissues which is followed by severe disturbances of angioarchitecture where a degree of its expressiveness depends on intensity and duration of inflammatory process. The wide range of etiological and pathogenetic factors of pathological processes of periodontal tissues of inflammatory and destructive character needs further researches to improve the treatment-and-prophylactic dental help taking into account their possible reasons and mechanisms of cause and development.

Keywords: *periodontal diseases, etiology, pathogeny, inflammatory and destructive process, treatment, prevention.*

For citation: *I.D. Ushnitsky, A.A. Ivanova, I.S. Pinelis, A.V. Yurkevich, D.V. Mikhalchenko. Modern etiological and pathogenetic aspects of inflammatory destructive processes of periodontal tissues. Endodontics today. 2019; 17(4):46-49. DOI: 10.36377/1683-2981-2019-17-4-46-49.*

В настоящее время существует широкий спектр местных и общих этиологических факторов формирования и развития патологических процессов тканей пародонта воспалительно-деструктивного и обменно-дистрофического характера, которые создают определенные трудности в их комплексном лечении и профилактики, а также реабилитации пациентов [1].

Следует отметить, что немаловажной причиной развития воспалительного процесса являются микроорганизмы мягкого зубного налета с последующей вегетацией анаэробных микроорганизмов, обладающие выраженной вирулентностью [2]. При этом микроорганизмы зубного налета используют питательные вещества потребляемой человеком пищи для образования легкоусваиваемых углеводов (сахароза, глюкоза) [1,3].

Тем временем, бактерии бляшки синтезируют леваны и декстраны, которые за счет повышенной адгезии прикрепляются на поверхности твердых тканей зубов. По мере роста зубная бляшка проникает в поддесневой край, которая вызывает раздражение тканей пародонта с последующим развитием воспалительно-деструктивного процесса, где в механизме его развития немаловажное значение имеют медиаторы воспаления, которые выполняют важную роль в формировании воспалительных реакций в тканях пародонта [1, 4]. В патологическом пародонтальном кармане выявляются ассоциации грамположительных стафилококков, стрептококков, палочек, грамотрицательных палочек, спирохет, лептотрихий, фузобактерий и т.д. В структуре, которых в 100% случаях выделялись микроорганизмы рода Streptococcus и Peptostreptococcus, в 96% случаев – Staphylococcus, в 68% – Micrococcus, Peptococcus и Lactobacillus, в 26% – Actinomyces, в 14-16% – Bacteroides, Porphiromonas, Prevotella, Bacillus, Bifidobacterium, Candida [5, 6]. При этом воспалительная деструкция составляющих компонентов тканей пародонта происходит под воздействием бактериальных ферментов (гиалуронидаза, аминопептидаза, фосфатаза, фосфолипаз) [7, 8]. Ферментативная деятельность микроорганизмов вырабатывает эндотоксины, которые легко проникают через тонкий эпителий зубодесневого прикрепления и вызывают различные иммунопатологические реакции, что способствует развитию воспалительной деструкции в тканях пародонта [2, 9]. В структуре пародонтопатогенных микроорганизмов установлены наиболее патогенные, которые включают Actinobacillus actinomycetemcomitans, Porphiromonas gingivalis, Bacteroides forsythus, Prevotella intermedia, Treponema denticola [10, 11]. При этом Actinobacillus actinomycetemcomitans продуцирует лейкотоксин, который является фактором вирулентности и вызывает лизис полиморфноядерных лейкоцитов [6, 12].

Необходимо отметить, что в литературе имеются сведения, характеризующие нарушение микроциркуляции в сосудах пародонта как основное звено в патогенезе хронического пародонтита. При этом снижается скорость кровотока и развивается гипоксия тканей пародонта, в основном на уровне капилляров [13]. Тем временем, дальнейшее нарастание патологического процесса в пародонте сопровождается тяжелыми нарушениями ангиоархитектоники, где степень его выраженности зависит от интенсивности и длительности воспалительного процесса. В связи с этим неотъемлемой частью патогенетической терапии является предотвращение морфологических нарушений в стенках сосудов и нормализация реологических свойств крови [1].

Необходимо подчеркнуть, что в определенной степени одним из этиологических факторов, создающие предпосылки к развитию патологических процессов тканей пародонта являются различные окклюзионные травматические воздействия. При потере зубов отсутствует жевательное давление на ткани пародонта, что способствует атрофии тканей пародонта. Кроме того, чрезмерное жевательное давление нарушает целостность пародонального комплекса, который называется первичной окклюзионной травмой. При этом она возникает при наличии в полости рта нависающих краев пломб, некачественных искусственных коронок, неправильно изготовленных ортопедических и ортодонтических конструкций [14, 15]. Первичная травматическая окклюзия является обратимым процессом, поскольку при устранении причинного фактора целостность тканей пародонта сохраняется с последующим восстановлением их функций [11]. Тем временем на ткани пародонта оказывают негативное влияние аномалии прикрепления уздечки губ и языка, боковые тяжи, мелкое преддверие полости рта [16, 17]. Кроме того, проведенными исследованиями установлено, что чрезмерная жевательная нагрузка на ткани пародонта (при бруксизме) вызывает нарушение микроциркуляции за счет ишемии, отека, геморрагии и тромбоза сосудов [15, 17]. При этом напротив, функциональная недостаточность тканей пародонта, которая является результатом современной цивилизации, приводит к атрофии тканей с последующим образованием мягких и твердых назубных отложений, являющимися причинными факторами развития пародонтита [1, 12, 17].

Важно отметить, что в патогенезе патологических процессов тканей пародонта воспалительно-деструк-

тивного характера иммунологические механизмы в его развитии имеют важное клиническое значение. В начале развития воспаления тканей пародонта отмечается повышение количества антител к микроорганизмам патологического пародонтального кармана, которые приводят к снижению местного фактора защиты [3, 15]. Кроме того, определена непосредственная патогенетическая взаимосвязь возникновения хронических очагов инфекции в полости рта с заболеваниями внутренних органов, которые имеют причинно-следственные взаимоотношения за счет иммунобиологического дисбаланса, нарушением интерлейкиновой регуляции и неполноценностью неспецифической резистентности организма. Такая ситуация при планировании лечебно-профилактических мероприятий обуславливает проведение предиктивных и превентивных действий при хронических воспалительных процессах полости рта и заболеваний различных органов и систем организма [2,7].

На сегодняшний день имеются сведения о непосредственной связи дисбаланса функциональной деятельности желез внутренней секреции, заболеваний внутренних органов с патологиями тканей пародонта. По мнению А.П. Безруковой (2001) гиперфункция паращитовидных желез может вызвать первичные изменения в альвеолярном отростке, то есть его кальцинацию, после которой развиваются воспалительные изменения в мягких тканях. При этом надпочечники влияют на кровеносную систему, изменяя кровяное давление, которое негативно отражается на давлении в капиллярах пародонта [5]. А при сахарном диабете микроциркуляторные изменения носят первичный характер [5,18]. При этом частота воспалительных заболеваний пародонта у таких пациентов составляет 100%, которые характеризуются более агрессивным клиническим течением [4,18]. Тем временем, в литературных источниках представлены данные, свидетельствующие о том, что в результате воздействия экзо- и эндогенных факторов нарушается метаболический процесс и кровоснабжение тканей пародонта. В целом, микроциркуляция крови играет ключевую роль в обеспечении трофики тканей, а также компенсаторно-приспособительных процессах при развитии воспалительных и ишемических поражений тканей пародонта [5,13,14].

Необходимо отметить, что на сегодняшний день установлена четкая взаимосвязь кровоснабжения тканей пародонта с реактивностью сердечно-сосудистой системы [2]. В практической деятельности врачи нередко встречаются с патологиями органов кроветворной системы, где наиболее часто выявляются анемии врожденного и приобретенного характера. При этом анемическое состояние, как правило, приводит к нарушениям свертывания крови, патологий сердца, сосудов, прочих органов и систем, что оказывает негативное влияние на состояние зубочелюстной системы и в первую очередь на ткани пародонта [10]. Проведенными исследованиями установлена четкая взаимосвязь частоты заболеваний пародонта при гипертонической болезни, ишемической болезни сердца и их сочетании, где ткани пародонта наравне с головным мозгом, сердцем и почкой являются органами-мишенями [15]. Тем временем в литературе имеются сведения о взаимосвязи иннервации и гуморальной регуляции тканей пародонта и желудочно-кишечного тракта, поскольку воспалительные изменения в тканях пародонта и желудке происходят под влиянием общих факторов агрессии: бактериальной инфекции, в частности Helicobacter Pylori [2, 19]. Между тем, воспалительно-деструктивный процесс тканей пародонта на фоне хронического гастрита характеризуется нарушением процессов клеточного обновления эпителиоцитов десны, что в определенной степени обуславливает тяжесть течения воспалительных заболеваний пародонта [9, 20]. С патогенетической точки зрения повышение концентрации глюкозы в слюне, зубодесневой жидкости и снижение саливации (вплоть до ксеростомии) могут неблагоприятно влиять на характер пародонтопатогенной бактериальной микрофлоры. Далее идут процессы снижения иммунной защиты с развитием ангиопатий тканей пародонта, которые приводят к склерозу и гиалинозу сосудистой стенки [10, 15].

Следует отметить, что в этиологии воспалительных заболеваний пародонта немаловажное значение имеют гиповитаминозы. Так, при дефиците витамина «С» в организме нарушаются процессы образования и формирования коллагеновых волокон, ткани разрыхляются, повышается проницаемость межклеточного вещества и капилляров тканей пародонта. В то же время, недостаточность витамина «А» приводит к снижению барьерной функции, а витамина «Е» способствует усилению свободнорадикального перекисного окисления липидов с образованием патологического пародонтального кармана и атрофии костной ткани. При этом недостаточность витамина «Д» приводит к развитию остеопороза костной ткани альвеолярного отростка верхней и нижней челюстей [4].

Необходимо отметить, что одним из факторов, способствующих развитию заболеваний пародонта является ротовое дыхание. Такая ситуация часто встречается у жителей Крайнего Севера, особенно осенне-зимне-весенний периоды [20, 21]. При ротовом дыхании наблюдается пересушивание слизистой оболочки десен, снижение резистентности к инфекционным факторам, уменьшение антибактериальных свойств десневой жидкости и смешанной слюны [2]. При этом неблагоприятные условия проживания населения на Севере оказывают негативное воздействие на функциональное состояние органов и тканей полости рта, особенно на резистентность эмали и на состояние слюнных желез, которые отражаются на уровни показателей распространенности и интенсивности кариеса зубов и болезней пародонта [16]. При этом взаимосвязь основных стоматологических заболеваний с функциональным состоянием органов и тканей полости рта у различных возрастных групп населения Республики Саха (Якутия) до конца не изучена. В связи с этим исследование данных аспектов в условиях Крайнего Севера актуально и необходимо для донозологической диагностики, прогнозирования, а также в поиске, выборе и проведении наиболее оптимальных, эффективных методов и средств профилактики этих распространенных заболеваний [19, 22, 23].

Таким образом, воспалительно-деструктивные процессы тканей пародонта имеют широкий спектр этиологических факторов и патогенетических механизмов, которые требуют проведения дальнейших исследований. При этом немаловажным моментом являются проведения мероприятий, направленных на совершенствования оказываемой лечебно-профилактической помощи населению с учетом специфических региональных биологических и средовых факторов развития патологических процессов тканей пародонта.

СПИСОК ЛИТЕРАТУРЫ / REFERENCES

1.Моргунова В.М., Булкина Н. В. Современные аспекты этиологии и патогенеза воспалительных заболеваний пародонта, особенности клинических проявлений рефрактерного пародонтита. Фундаментальные исследования. 2012. № 2 (2). С.416-420.

Morgunova V.M., Bulkina N. V. Sovremennye aspekty jetiologii i patogeneza vospalitel'nyh zabolevanij parodonta, osobennosti klinicheskih projavlenij refrakternogo parodontita. Fundamental'nye issledovanija. 2012. № 2 (2). S.416-420.

2.Оскольский Г.И., Ушницкий И.Д., Загородняя Е.Б. и др. Стоматологический статус населения Дальневосточного региона. Эндодонтия Today. 2012.№ 3.С.10-14.

Oskol'skij G.I., Ushnickij I.D., Zagorodnjaja E.B.i dr. Stomatologicheskij status naselenija Dal'nevostochnogo regiona. Jendodontija Today. 2012.№ 3.S.10-14.

3.Грудянов А.И., Макеева М.К., Пятигорская Н.В. Современные представления об этиологии, патогенезе и подходах к лечению эндодонто-пародонтальных поражений. Вестник Российской академии наук. 2013.№ 8.68.С.34-36.

Grudjanov A.I., Makeeva M.K., Pjatigorskaja N.V.Sovremennye predstavlenija ob jetiologii, patogeneze i podhodah k lecheniju jendodonto-parodontal'nyh porazhenij. Vestnik Rossijskoj akademii nauk. 2013.№ 8.68.S.34-36.

4.Дмитриева Л.А., Крайнова А.Г. Современные представления о роли микрофлоры в патогенезе заболеваний пародонта. Пародонтология. 2013. № 1. С.8-15.

Dmitrieva L.A., Krajnova A.G. Sovremennye predstavlenija o roli mikroflory v patogeneze zabolevanij parodonta. Parodontologija. 2013. № 1. S.8-15.

5.Орехова Л.Ю., Жаворонкова М.Д., Суборова Т.Н. Современные технологии бактериологического исследования пародонтальных пространств. Пародонтология. 2013. № 18. 2.С. 9-13.

Orehova L.Ju., Zhavoronkova M.D., Suborova T.N. Sovremennye tehnologii bakteriologicheskogo issledovanija parodontal'nyh prostranstv. Parodontologija. 2013. № 18. 2.S. 9-13.

6.Фукс Е.И., Карева Ю.А., Гализина О.А. Современные аспекты этиологии и патогенеза заболеваний пародонта. Российский медико-биологический вестник имени академика И.П. Павлова. 2013. № 3.С.153-159.

Fuks E.I., Kareva Ju.A., Galizina O.A. Sovremennye aspekty jetiologii i patogeneza zabolevanij parodonta. Rossijskij mediko-biologicheskij vestnik imeni akademika I.P. Pavlova. 2013. № 3.S.153-159.

7.Казанцев А.В. Гендерные особенности агрегационных свойств тромбоцитов у больных с хроническим генерализованным пародонтитом. Пародонтология. 2014.№ 19 (1).С.7-12.

Kazancev A.V. Gendernye osobennosti agregacionnyh svojstv trombocitov u bol'nyh s hronicheskim generalizovannym parodontitom. Parodontologija. 2014.№ 19 (1).S.7-12.

8.Цепов Л.М., Цепова Е.Л., Цепов А.Л. Пародонтит: локальный очаг серьезных проблем (обзор литературы). Пародонтология. 2014.№ 19 (3).С. 3-6.

Cepov L.M., Cepova E.L., Cepov A.L. Parodontit: lokal'nyj ochag ser'eznyh problem (obzor literatury). Parodontologija. 2014.№ 19 (3).S. 3-6.

9.Баяхметова А.А., Екешева А.А. Исследование пародонтопатогенной микрофлоры пародонтальных карманов при пародонтите молекулярно-генетическим методом. Наука и Мир. 2016. № 3(31). С.73-76.

Bajahmetova A.A., Ekesheva A.A. Issledovanie parodontopatogennoj mikroflory parodontal'nyh karmanov pri parodontite molekuljarno-geneticheskim metodom. Nauka i Mir. 2016. № 3(31). S.73-76.

10.Земерова Д.В. Патогенетические критерии оценки эффективности лечения больных хроническим генерализованным пародонтитом. Пародонтология.2016.№ 2.63.С.16-20.

Zemerova D.V. Patogeneticheskie kriterii ocenki jeffektivnosti lechenija bol'nyh hronicheskim generalizovannym parodontitom. Parodontologija.2016.№ 2.63.S.16-20.

11. Anwar N., Zaman N., Nimmi N., Chowdhury T.A., Khan M.H. Factors Associated with Periodontal Disease in Pregnant Diabetic Women. Mymensingh Med. J. 2016.№2 (2).S.289-295.

12. De Iuliis V., Ursi S., Di Tommaso L.M.et al.Comparative molecular analysis of bacterial species associated with periodontal disease. Biol. Regul.Homeost. Agents.2016.№ 30(4).S.1209-1215.

13. Muhvic-UrekM., Tomac-Stojmenovic M., MijandrusiC-Sincic B. Oralpathology in inflammatory bowel disease. World J.Gastroenterol.2016.№ 22(25).S.5655-5667

14.Дзампаева Ж.В. Особенности этиологии и патогенеза воспалительных заболеваний пародонта. Кубанский научный медицинский вестник. 2017.№ 5. 24. С.103-110.

Dzampaeva Zh.V. Osobennosti jetiologii i patogeneza vospalitel'nyh zabolevanij parodonta. Kubanskij nauchnyj medicinskij vestnik. 2017.№ 5. 24. S.103-110.

15.Иванова А.А., Пупелене М.Ю., Мишина Е.С. и др. Клинико-эпидемиологическая характеристика болезней пародонта у жителей Якутска. Стоматология – наука и практика, перспективы развития. Волгоград: Издательство ВолгГМУ.2017. С.59-62.

Ivanova A.A., Pupelene M.Ju., Mishina E.S. i dr. Kliniko-jepidemiologicheskaja harakteristika boleznej parodonta u zhitelej Jakutska. Stomatologija – nauka i praktika, perspektivy razvitija. Volgograd: Izdatel'stvo VolgGMU.2017. S.59-62.

16.Кильмухаметова Ю.Х. Заболевания пародонта на фоне соматических патологий. Молодой ученый.2017.№.26.160. С.45-47.

Kil'muhametova Ju.H. Zabolevanija parodonta na fone somaticheskih patologij. Molodoj uchenyj.2017.№.26.160. S.45-47.

17.FoeyA.D.,HabilN.,Al-ShaghdaliK.etal.Porphyromonasgingivalis-stimulated macrophage subsets exhibit differential induction and responsiveness to interleukin-10. Arch. Oral.Biol.2017.№ 73.S. 282-288.

18. Ionel A., Lucaciu O., Tabaran F., Berce C., Toader S., Hurubeanu L., Bondor C., CampianR.S. Histopathological and clinical expression of periodontal disease related to the systemic inflammatory response. Histol.Histopathol. 2017. №32(4). 379-384.

19.Jun H.K., Jung Y.J., Choi B.K. Treponema denticola, Porphyromon asgingivalis, and Tannerella forsythia induce cell death and release of endogenous danger signals. Arch Oral Biol. 2017.S.73-78.

20.Kirschneck C., Fanghanel J., Wahlmann U.et al.Interactive effects of periodontitis and orthodontic tooth movement on dental root resorption, tooth movement velocity and alveolar bone loss in a rat model. Ann. Anat. 2017.210.S.32-43.

21.Ушницкий И.Д., Иванов А.В., Иванова А.А. Клинико-эпидемиологическая характеристика патологических процессов тканей пародонта воспалительно-деструктивного характера. Якутский медицинский журнал. 2018.№ 1.С.83-86.

UshnickijI.D.,IvanovA.V.,IvanovaA.A.Kliniko-jepidemiologicheskaja harakteristika patologicheskih processov tkanej parodonta vospalitel'no-destruktivnogo haraktera. Jakutskij medicinskij zhurnal. 2018.№ 1.S.83-86.

22. Ma N., Yang D., Okamura et al. Involvement of interleukin-23 induced by Porphyromonas endodontalis lipopolysaccharide in osteoclastogenesis. Mol. Med. Rep. 2018.№ 15(2).S.559-566.

23.Sommakia S., Baker O.J. Regulation of inflammation by lipid mediators in oral diseases. OralDis.2019.№ 23. 5. S.576-597.

Конфликт интересов:
Авторы декларируют отсутствие конфликта интересов /
Conflict of interests:
The Authors declare no conflict of interests.

Поступила/ Article received 7.10.2019

Координаты для связи с авторами /
Coordinates for communication with authors:
Ушницкий И.Д. / I.D. Ushnitsky
E-mail: incadim@mail.ru

DOI: 10.36377/1683-2981-2019-17-4-50-53

Сравнительная характеристика эффективности способов дистализации моляров на этапах ортодонтического лечения

Хабадзе З.С.[1], к.м.н.
Абдулкеримова С.М.[1]
Джабраилова Г.Д.[1]
Бакаев Ю.А.[1]
Куликова А.А.[1]
Панфилова Э.Р.[2]
Нуртдинов И.Р.[2]
[1]Федеральное государственное автономное образовательное учреждение высшего образования Российский университет дружбы народов (РУДН), Медицинский институт
[2]Частная стоматологическая практика, Москва, Россия

Резюме

На сегодняшний день существует большое количество различных по функции, как съемных, так и несъемных аппаратов, используемых для лечения дистальной окклюзии. В статье представлены данные сравнительной характеристики эффективности различных методов дистализации моляров на основе анализа данных современной литературы.

Ключевые слова: *аппарат Carriere Motion, лечение 2 класса, неправильный прикус, дистализатор Carriere, минивинты, мини импланты, Pendulum.*

Для цитирования: *Хабадзе З.С., Абдулкеримова С.М., Джабраилова Г.Д.1, Бакаев Ю.А., Куликова А.А., Панфилова Э.Р., Нуртдинов И.Р. Сравнительная характеристика эффективности способов дистализации моляров на этапах ортодонтического лечения. Эндодонтия today. 2019; 17(4):50-53. DOI: 10.36377/1683-2981-2019-17-4-50-53.*

Основные положения:

1. Аппарат Pendulum обеспечивает расширение верхнего зубного ряда с одновременной дистализацией и ротацией верхних моляров.

2. Потеря опоры является главной проблемой при смещении моляров, однако мини-имплантаты усиливают стабильность опоры.

3. При использовании аппарата Carriere Motion возникает легкая, постоянная сила, которая обеспечивает дистальное перемещение моляров, происходит независимое перемещение каждого бокового сегмента, как единое целое.

Comparative characteristics of the effectiveness of methods of distalization of molars at the stages of orthodontic treatment

Z.S. Khabadze[1], Ph.D., associate professor
S.M. Abdulkerimova[1]
G.D. Dzhabrailova[1]
Yu.A. Bakaev[1]
A.A. Kulikova[1]
E.R. Panfilova[2]
I.R. Nurtdinov[2]
[1]Federal State Autonomous Educational Institution of Higher Education Peoples' Friendship University of Russia (RUDN University), Medical Institute
[2]Private dental practice, Moscow, Russia

Abstract

Today, there are a large number of different in function, both removable and non-removable devices used to treat distal occlusion. The article presents data on a comparative characteristic of the effectiveness of various methods of distalizing molars based on an analysis of modern literature.

Keywords: *Carriere Motion appliance; Class II treatment, Malocclusion, Carriere Distalizer, miniscrews, mini-implants, Pendulum.*

For citation: *Z.S. Khabadze, S.M. Abdulkerimova, G.D. Dzhabrailova, Yu.A. Bakaev, A.A. Kulikova, E.R. Panfilova, I.R. Nurtdinov. Comparative characteristics of the effectiveness of methods of distalization of molars at the stages of orthodontic treatment. Endodontics today. 2019; 17(4):50-53. DOI: 10.36377/1683-2981-2019-17-4-50-53.*

Highlights:

1. The pendulum device provides the expansion of the upper dentition with simultaneous distalization and rotation of the upper molars.

2. Loss of support is a major problem with molar displacement, but mini-implants increase the stability of the support.
3. When using the Carriere Motion apparatus, a light, constant force arises, which provides distal movement of the molars, and independent movement of each side segment occurs as a whole.

ВВЕДЕНИЕ

Одной из актуальных задач в ортодонтии является диагностика и лечение зубочелюстных аномалий. По данным NHANES III только 30 % населения имеют нормальную окклюзию по Angle, тогда как аномалии окклюзии по II классу встречаются в 15 % [1]. Мезиальное смещение моляров приводит к серьезным нарушениям прикуса и зубочелюстной системы в целом. При II Классе мезиально-щёчный бугорок первого верхнего моляра будет находится кпереди от поперечной борозды первого нижнего моляра. Причинами могут выступать неправильная инклинация резцов, медиальное смещение моляров верхней челюсти, прогнатия верхней челюсти или верхнего зубного ряда, ретрогения нижней челюсти или нижнего зубного ряда, макрогнатия верхней челюсти, микрогения нижней челюсти и/или комбинация этих компонентов. Устранение мезиального смещения боковых зубов возможно путем их дистального перемещения. Дистальное перемещение постоянных моляров может применяться как самостоятельный метод лечения, так и подготовительный этап лечения. Целью дистализации является установление первых постоянных моляров и клыков по I классу Энгля для создания окклюзии, обеспечивающей не только эстетическую реабилитацию пациента, но и оптимальное распределение функциональной нагрузки.

Рис. 1. **Исходная ситуация. Пациент Г. 9 лет, ранняя потеря молочных зубов. Дистальная окклюзия за счет мезиального смещения верхних моляров, дефицит места для 1.3, 1.5,2.3**

Fig. 1. **Initial view. Patient 9 years old, early loss of primary teeth. Distal occlusion due to mesial displacement of the upper molars, space shortage for 1.3, 1.5, 2.3**

ЦЕЛЬ ИССЛЕДОВАНИЯ

Провести сравнительную характеристику эффективности различных способов дистализации моляров по данным литературного обзора.

На сегодняшний день всё большую популярность приобретает коррекция II класса окклюзии с использованием моляродистализирующих аппаратов. Однако в литературе отсутствуют данные о сравнительной оценке результатов лечения с применением различной несъемной техники, а также сведения о возможных ошибках и осложнениях лечения.

Для лечения дистальной окклюзии используются как съемные, так и несъемные аппараты.

Популярным методом дистализации моляров среди несъемных внутриротовых аппаратов-дистализаторов является система «Pendulum» или ее модификация «Pendex» (Рис. 1-6).

Рис. 2. **Установлен аппарат Pendex для дистализации верхних моляров и расширения верхнего зубного ряда**

Fig. 2. **Pendex is installed for the distal upper molars and the expansion of the upper dentition**

Рис. 3. **Через 3 месяца после начала дистализации установлена брекет-система, последовательная дистализация 1.4, 2.4,2.5 методом двойного кабеля. Получено место для 1.3, 2.3**

Fig. 3. **3 months after the start of distalization, a bracket system is installed, sequential distalization 1.4, 2.4, 2.5 double cable method. Place received for 1.3, 2.3**

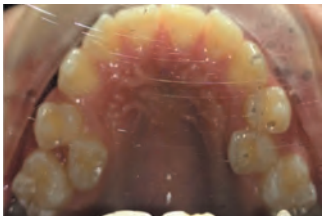

Рис. 4. **Пациентка С. 11 лет, ранняя потеря молочных зубов, мезиальное смещение 1.6, 2.6, дефицит места для 1.5, 2.5**

Fig. 4. **Patient C. 11 years old, early loss of primary teeth, mesial displacement 1.6, 2.6, space shortage for 1.5, 2.5**

Рис. 5. **Установлен аппарат Pendex для дистализации 1.6, 2.6. Через 3 месяца установлена брекет- система**

Fig. 5. **Pendex is installed for the distal 1.6, 2.6. 3 months after a bracket system is installed**

Рис. 6. **Через 6 месяцев снят аппарат Pendex. Этап постановки 1.5, 2.5 в зубной ряд**

Fig. 6. **After 6 months Pendex was removed. Stage 1.5, 2.5 staging in the dentition**

В 1992 году Hilgers описал разработку двух гибридных аппаратов Pendulum и Pendex. [2] Модификации конструкции аппарата и их клинического применения также описаны Hilgers, Bennett и Snodgrass. В разных исследованиях была описана как эффективность аппарата, так и возможные побочные эффекты, возникающие при его использовании. Аппарат обеспечивает расширение верхнего зубного ряда с одновременной дистализацией и ротацией верхних моляров. [3, 4,5].

В то же время, в исследовании [6] было выявлено, что аппарат «Pendulum» более эффективно использовать, когда вторые постоянные моляры еще не прорезались, а вторые временные моляры являются опорой. При прорезавшихся вторых молярах отмечалось увеличение угла плоскости нижней челюсти и передней высоты лица пациента, одновременно с уменьшением глубины резцового перекрытия. Также T.J. Bussik, J.A. McNamara показали, что под действием аппарата часто наблю-

даются дистальный наклон верхних первых моляров и мезиальный наклон премоляров, а также нежелательный вестибулярный наклон фронтальных зубов.

Однако И.В. Москалева [7] утверждает, что аппарат «Pendulum» наиболее эффективен у пациентов с дистальным соотношением моляров, в результате мезиального смещения постоянных зубов или несоответствия коронок временных и постоянных зубов, вне зависимости от наличия в зубной дуге вторых постоянных моляров верхней челюсти.

J. Ghosh и R.S. Nanda [8] исследовали «Pendulum» и выявили, что 57% места, образовавшегося в зубном ряду, было создано за счет дистального смещения моляров и 43% – за счет потери опоры в переднем отделе верхнего зубного ряда. В данном исследовании также не было выявлено значимых различий в величине потери опоры в зависимости от степени прорезывания вторых моляров.

Ngantung, R.S. Nanda сообщают, что применение дистализирующего аппарата Distal Jet сопровождается потерей опоры в несколько меньшей степени, чем при использовании других аппаратов, таких как Pendulum [9].

На сегодняшний день не всегда стандартные методы лечения могут быть эффективными по причине места приложения силы через аппараты, так как большинство аппаратов для перемещения зубов опираются на зубной ряд, поэтому опора является одним из важнейших аспектов ортодонтического лечения. Впервые высказался о возможности применения имплантатов как жесткой опоры Branemark в 1965г. Его работы по остеоинтеграции привели к революции в области стоматологии, и послужили отправной точкой для создания систем, которые применяются сегодня [10]. Использование скелетной опоры в ортодонтии получило большую популярность как в клиническом применении, так и в исследованиях с момента введения [11] В частности, использовались дентальные имплантаты [12] ретромолярные имплантаты [13] и небные имплантаты [14]. Их использование наряду с преимуществами имело и недостатки: сложность выбора места для установки и в применении с ортодонтическими аппаратами, отсутствие возможности нагружать непосредственно после установки и высокая стоимость. Это привело к разработке на сегодняшний день усовершенствованных приспособлений в виде мини-имплантатов и модифицированных минипластин. [15]

Мини-имплантаты позволяют проводить как отдельные зубные перемещения для коррекции нескелетных аномалий окклюзии, как в частности аномалий I Класса (интрузия, экструзия, корпусное перемещение (Рис. 7-12), усиление опоры), так и возможно их применение для лечения скелетных аномалий II и III Класса. Дистальное смещение верхнечелюстного моляра часто может быть решением для коррекции II Класса. Потеря опоры является главной проблемой при смещении моляров, однако мини-имплантаты усиливают стабильность опоры. Следовательно, пациенты с II Классом, которые нуждаются в ортогнатической хирургии могут избежать столь сложного лечения при использовании мини-имплантатов. Успех «маятника» (pendulum) по-видимому увеличивается при добавлении мини-имплантатов для дистализации [16].

Рис. 7. **Исходная ситуация. (Мезиальный наклон 3.7,3.8 вследствие адентии 3.6. Было принято решение об удалении 3.8 с последующим апрайтингом 3.7 с использованием скелетного анкоража (микроимплант, установленный ретромолярно одномоментно с удалением 3.8)**

Fig. 7. **Initial view. It was decided to implement the following steps: tooth extraction 3.8, uprighting of 3.7, followed by implant 3.6**

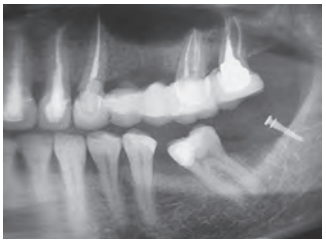

Рис. 8. **Удаление зуба 3.8, установка мини-имплантата, фиксация ортодонтической кнопки, эластофорса-чейна между зубом и мини-имплантатом**

Fig. 8. **3.8 tooth extraction, positioned miniscrew implant. fixation of orthodontic buttons, miniscrew positioned in the retromolar area with an elastomeric chain between the screw and the molar**

Рис. 9. **Окончательная рентгенограмма после uprighting зуба 3.7, мини-имплантата дистально расположенного и установки имплантата в область 3.6**

Fig. 9. **Final radiograph after the uprighting of 3.7, with the miniscrew placed distally and an implant in the site of 3.6**

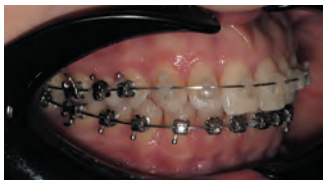

Рис. 10. **Вид под 45 градусов. Исходная ситуация, 2 класс бугорковый по клыкам и молярам**

Fig. 10. **45 degree view. Initial view, 2nd class of fangs and molars**

Рис. 11. **Начало дистализации от мини импланта при помощи скользящего крючка на дуге**

Fig. 11. **Start of distalization from a mini implant with a sliding hook on an arc**

Рис. 12. **Раскрытие промежутка перед 6м зубом Установка мини импланта в скулоальвеолярный гребень, закрытие промежутка**

Fig. 12. **Disclosure the gap in front of the 6th tooth. Installation of a mini implant in the zygomatic alveolar ridge, gap closing**

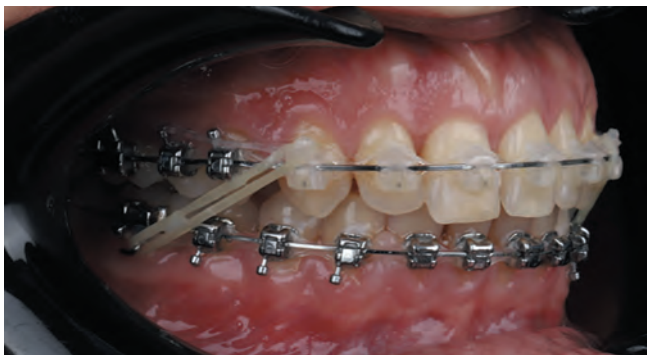

Рис. 13. **Завершение дистализации, эластики межчелюстные**

Fig. 13. **Completion of distalization, intermaxillary elastics**

Дистализация на микровинтах

Исследование [17] продемонстрировало многообещающие результаты в лечении пациентов II Класса, когда мини-имплантаты обеспечивают небную опору для дистализации моляров верхней челюсти. Литературные данные подтверждают тот факт, что мини-имплантаты могут усилить опору различных дистализирующих аппаратов на верхнюю челюсть [18,19,20].

Одной из новых разработок в ортодонтической индустрии является устройство Луиса Кэрриере и автора методики Saggital First Carriere motion II appliance для коррекции II класса. Аппарат состоит из двух частей, передний сегмент фиксируется на клык, для крепления эластиков 2 класса, в боковом сегменте аппарат фиксируется на первый моляр. Коррекция дистальной окклюзии происходит путем ротации и выравнивании первых моляров верхней челюсти, при дистализации бокового сегмента от клыка или премоляра к молярам. Возникает легкая, постоянная сила, которая обеспечивает дистальное перемещение моляров, происходит независимое перемещение каждого бокового сегмента, как единое целое. Аппарат Carriere Motion устанавливается на верхней челюсти, но требует твердой и плотной фиксации нижней челюсти, чтобы избежать протрузии нижних резцов (ретейнеры Essix, пассивная лингвальная дуга, минивинты). После фиксации аппарата, внутриротовые эластические тяги Carriere активируют аппарат. Основная биомеханическая характеристика лежит в «универсальности» аппарата, благодаря шарнирному соединению похожему на человеческий сустав. Также разработчики устройства заявляют о получении результата в более короткие сроки-до четырех месяцев. В исследованиях [21,22,23] представлена эффективность устройства Carriere motion у пациентов с нарушениями прикуса II класса, также устройство имеет компактную конструкцию, близкую к естественному дизайну, вызывает минимальный дискомфорт. В исследовании [24] отмечается эффективность Сочетание одностороннего Carriere Distalizer и системы Invisalign для исправления одностороннего соотношения по Class II и открытого прикуса. Однако в исследовании [25] при сравнении эффективности дистализатора Кэрриера (Motion 3 D) в сравнении с эластиками 2 класса и аппаратом Форсус, дистализатор Кэрриера не вызвал клинически значимой скелетной коррекции 2 класса у растущих пациентов. В целом эффективность аппарата Кэрриера не больше, чем у других корректоров 2 класса. [26].

ВЫВОД

Проведенный анализ литературы включает в себя лишь некоторые из возможных способов дистализации моляров. Несмотря на множество подходов к лечению дистальной окклюзии, противоречивость данных о схемах и сроках лечения, а также возможных нежелательных эффектов, объясняет актуальность в дальнейшем изучении и разработки методов коррекции зубочелюстной аномалии с учетом индивидуальных особенностей пациента.

СПИСОК ЛИТЕРАТУРЫ / REFERENCES

1. Angle Orthod. 2019 Jun 24. doi: 10.2319/121418-872.1. [Epub ahead of print]. Treatment effects of the Carriere® Motion 3D™ appliance for the correction of Class II malocclusion in adolescents. Kim-Berman H, McNamara JA Jr, Lints JP, McMullen C, Franchi L.
2. Bussik T.J., McNamara J.A.Jr. Dentoalveolar and skeletal changes associated shhith the pendulum appliance. Am J Orthod Dentofacial Orthop. 2000;117:333–343.
3. Creekmore T.D., Eklund M.K. 1983. The possibility of skeletal anchorage. J Clin Orthod. Apr., 17 (4):266-9.
4. Eur J Paediatr Dent. 2013 Sep;14(3):219-24. Adolescent patients' experience with the Carriere distalizer appliance. Hamilton CF1, Saltaji H, Preston CB, Flores-Mir C, Tabbaa S.
5. Farret M.M., Benitez Farret M.M. 2013. Skeletal class III malocclusion treated using a non-surgical approach supplemented with mini-implants: A case report. J Orthod, 40 (3^256-63.
6. Rodrhguez Hector Luis (2013) Лечение взрослого пациента с патологией прикуса class II, осложнённого открытым. Случай без удаления // Журнал «Современная ортодонтия», 2013. – № 3. – С. 8-11
6. Rodrhguez Hector Luis (2013) Treatment of an adult patient with class II occlusion pathology complicated by open. The case without deletion // Journal of Modern Orthodontics, 2013. – No. 3. – P. 8-11
7. Fuziy A. Sagittal, vertical and transverse changes consequent to maxillary molar distalization with the Pendulum appliance //Am J Orthod Dentofac Orthop. -2006. – Vol.130. – No4. – P.502-510.
8. Ghosh J. и Nanda RS. Evaluation of an intraoral maxillary molar distalization //Am J Orthod Dentofacial Orthop. – 1996. – Vol.110. – P.639 – 646.
9. Gurgel Jde. A. Pinzan-Vercelino C.R., Bramante F.S., Rivera A.P. 2013. Distalization of maxillary molars using a lever arm and mini-implant. Orthodontics (Chic.)., 14 (1):140-9.
10. Higuchi K.W., Slack J.M. 1991. The use of titanium fixtures for intraoral anchorage to facilitate orthodontic tooth movement. Int J Oral Maxillofac Implants. 6:338-344.
11. Hilgers J.J. The pendulum appliance for Class II noncompliance. J Clin Orthod., 1992;26:706–714.
12. Н.В. Мягкова, Н.Л. Рамм, Е.А. Аксенова (2009) Ортодонтическое лечение мезиальной окклюзии // Научный журнал «Проблемы стоматологии», 2009
N.V. Myagkova, N.L. Ramm, E.A. Aksenova (2009) Orthodontic treatment of mesial occlusion // Scientific journal "Problems of Dentistry", 2009
13. J Clin Diagn Res. 2017 May;11(5):ZR01-ZR04. doi: 10.7860/JCDR/2017/25656.9922. Epub 2017 May 1. Intraoral Approaches for Maxillary Molar Distalization: Case Series. Singh DP1, Arora S2, Yadav SK3, Kedia NB4.

• Полный список литературы находится в редакции

Конфликт интересов:
Авторы декларируют отсутствие конфликта интересов /
Conflict of interests:
The Authors declare no conflict of interests.

Поступила/Article received 29.10.2019

Координаты для связи с авторами /
Coordinates for communication with authors:
Хабадзе З. С. / Z. S. Khabadze
E-mail: dr.zura@mail.ru
ORCID: 0000-0002-7257-5503

DOI: 10.36377/1683-2981-2019-17-4-54-57

Мезиоденс во временном и сменном прикусе

Маркова А.И.[4]
Тодуа И.М.[2]
Бокова Р.А.[1]
Солиманов Ш.М.[2]
Нажмудинов Ш.А.[2]
Аджиева А. Б.[3]
[1]Кафедра Терапевтической стоматологии
[3]Кафедра Хирургической стоматологии и Челюстно-лицевой хирургии
[4]Кафедра Стоматологии детского возраста и ортодонтии
Федеральное государственное автономное образовательное учреждение высшего образования
Российский университет дружбы народов (РУДН), Медицинский институт
[2]Частная стоматологическая практика, Москва, Россия

Резюме

Сверхкомплектные зубы считаются одной из наиболее значительных аномалий зубов на начальных и ранних стадиях смешанного и временного зубного ряда. Они имеют большое значение для стоматологов и родителей из-за проблем, которые они могут вызвать. Мезиоденс является одним из сверхкомплектных зубов. Раннее распознавание и диагностика данной аномалии имеет важное значение для предотвращения дальнейших осложнений. Целью данного обзора является освещение литературы относительно клинической, рентгенологической картины, лечения и осложнений, связанных с мезиоденсом во временном и смешанном прикусе.

Ключевые слова: *мезиоденс, сверхкомплектные зубы, аномалии зубов.*

Для цитирования: *Маркова А.И., Тодуа И.М., Бокова Р.А., Солиманов Ш.М., Нажмудинов Ш.А., Аджиева А. Б.. Мезиоденс во временном и сменном прикусе. Эндодонтия today. 2019; 17(4):54-57. DOI: 10.36377/1683-2981-2019-17-4-54-57.*

Mesiodens in a permanent and mixed dentition

A.I. Markova[4]
I.M. Todua[2]
R.A. Bokova[1]
Sh.M. Solimanov[2]
Sh.A. Nazhmudinov[2]
A.B. Adzhieva[3]
[1]Department of Therapeutic Dentistry
[3]Department of Oral and Maxillofacial Surgery
[4]Department of Pediatric Dentistry and Orthodontics Federal
Federal State Autonomous Educational Institution of Higher Education
Peoples' Friendship University of Russia (RUDN University), Medical Institute
[2]Private dental practice, Moscow, Russia

Abstract

Supernumerary teeth are considered one of the most significant tooth abnormalities in the initial and early stages of mixed and primary dentition. They are of great importance to dentists and parents because of the problems that they can cause. Mesiodens is one of the supernumerary teeth. Early recognition and diagnosis of this anomaly is important to prevent further complications. The aim of this review is to clarify the literature regarding the clinical, radiological aspects, treatment, and complications associated with mesiodens in primary and mixed teeth.

Keywords: *mesiodens, supernumerary teeth, tooth abnormalities.*

For citation: *A.I. Markova, I.M. Todua, R.A. Bokova, Sh.M. Solimanov, Sh.A. Nazhmudinov, A.B. Adzhieva. Mesiodens in a permanent and mixed dentition. Endodontics today. 2019; 17(4):54-57. DOI: 10.36377/1683-2981-2019-17-4-54-57.*

ВВЕДЕНИЕ

Сверхкомплектный зуб – это аномалия развития относящаяся к изменению числа зубов [1,2]. Данная аномалия может встретиться почти на любом участке зубной дуги. Такие сверхкомплектные зубы могут быть одиночными, сдвоенными или множественными, односторонними или двусторонними, на одной челюстю или на обеих челюстях одновременно. Внешне зубы могут напоминать нормальные зубы или быть аморфными. Их обычно называют в соответствии с областью, в которой они находятся [3].

Термин «мезиоденс» используется для обозначения сверхкомплектного зуба в области центральных резцов [4-6]. Хотя его этиология не известна, сегодня широко распространена теория, предполагающая, что аномалия является результатом гиперактивности зубной пластинки. Согласно этой теории, остатки зубной пластинки или небных отростков активной зубной пла-

стинки развиваются в виде дополнительного зубного зачатка, что приводит к появлению сверхкомплектного зуба [7].

Целью данной статьи является обзор литературы относительно клинической, рентгенологической картины, лечения и осложнений, связанных с мезиоденсом во временном и смешанном прикусе.

Рис. 1. **Мезиоденс в стадии прорезывания [9]**

Fig. 1. **Mesiodens in the eruption stage [9]**

Рис. 2. **Палатинально расположенный мезиоденс во временном прикусе**

Fig. 2. **Palatally located mesiodens in the primary teeth**

Рис. 3. **Сверхкомплектный центральный резец слева с выраженным небным бугром и мезиоденс справа [10]**

Fig. 3. **Supernumerary central incisor on the left with a pronounced palatine cusp and mesiodens on the right [10]**

Клиническая и рентгенологическая картина

На сегодняшний день существует ряд клинических случаев, описывающих ведение пациентов с мезиоденсом во временном и смешанном прикусе [3,8 – 12]. Чаще всего пациенты предъявляют жалобы на появление дополнительных зубов и плохую эстетику. Иногда жалобы могут быть не связаны с данной аномалией, вплоть до их отсутствия (рис. 1).

Также мезиоденс может иметь и другие вариации. Ray и соавт. [11] приводят описание мезиоденса, расположенного палатинально (рис. 2), а Babaji и соавт. [10] сообщили о необычном случае сверхкомплектного центрального резца с выраженным небным бугром в сочетании с мезиоденсом (рис. 3).

Мезиоденс чаще всего имеет определенные характеристики, которые заключаются в следующем [12]: обычно расположен между центральными резцами верхней челюсти, но редко прорезывается в губном направлении; прорезается в детском возрасте; обычно имеют полное формирование корней.

Конусно-лучевая компьютерная томография (КЛКТ) применяется для точной диагностики сверхкомплектных зубов с возможностью преодоления большинства технических ограничений традиционных методов [1]. КЛКТ предоставляет картину сверхкомплектных зубов в 3-х плоскостях (рис. 4) и относительно соседних структур [13,14], поэтому рекомендуется регулярно использовать КЛКТ для диагностики данной аномалии. КЛКТ может помочь в выборе подходящего хирургического подхода, идентификации зуба, который должен быть удален, и уменьшении количества травм соседним твердым и мягким тканям.

К двумерным рентгенологическим методикам для диагностики сверхкомплектных зубов относя технику горизонтального смещения тубуса и технику вертикального смещения тубуса. В техники горизонтального смещения трубки в своем первоначальном опи-

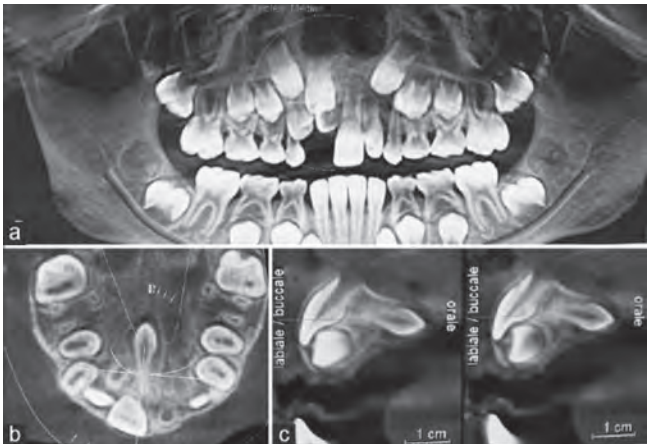

Рис. 4. **Мезиоденс на КЛКТ: Панорамная реконструкция (a), аксиальные (b) и сагиттальные (c) срезы конусно-лучевой компьютерной томографии показывают ретенированный, палатинально расположенный и инвертированный мезиоденс**

Fig. 4. **Mesiodens on the CBCT scan: Panoramic reconstruction (a), axial (b) and sagittal (c) sections of cone beam computed tomography scan show impacted, palatally located and inverted mesiodens**

сании использовалось три рентгенограммы: одна в области интересующего зуба, затем рентгенограмма мезиальная от интересующего зуба, а другую дистальнее интересующего зуба. Однако с годами количество рентгенограмм сократилось до двух. Эту технику обычно называют техникой Кларка (Clark 1910) [22], и в ней используется принцип параллелизма по правилу SLOB (same lingual opposite buccal). Правило говорит, что объект, расположенный дальше, как будто перемещается в одном направлении, в то время как объект, ближе к выполняющему исследование, как будто перемещается в противоположном направлении (рис. 5). Основываясь на этом принципе, когда у есть две рентгенограммы с различными положениями головки тубуса, ретенированный зуб будет двигаться в том же направлении, что и головка тубуса, когда он будет расположен небно или язычно, а в противоположном направлении по сравнению, если он будет находиться щечно.

Лечение

Планирование лечения играет важную роль в прогнозе, а мезиоденс следует оценивать как аномалию, которая требует тщательного наблюдения и вмешательства. Существует два подхода к удалению мезиоденса: раннее удаление (до формирования корней постоянных резцов) и позднее удаление (когда постоянные резцы завершили свое формирование) [15].

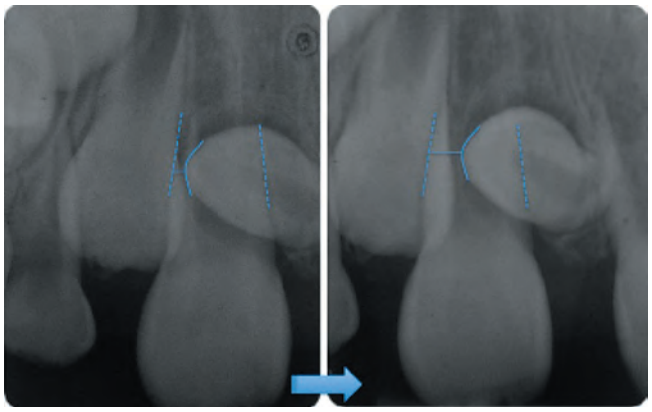

Рис. 5. **Метод горизонтального сдвига трубки, иллюстрирующий относительное положение ретинированного мезиоденса с использованием правила SLOB. Так как коронка данного зуба сдвинулась в том же направлении, что и трубка, то он расположен небно от корня центрального резца**

Fig. 5. **Horizontal tube shift technique illustrating the relative position of the unerupted mesiodens using the SLOB rule. As the crown of the tooth has apparently moved in the same direction as the tube, it is considered to be palatal to the root of the central incisor**

Таблица 1. **Осложнения, связанные с мезиоденсом**

Table 1. **Complications associated with mesiodens**

Осложнение	Количество случаев (%)
Отсроченное прорезывание постоянных зубов	12 (34,28%)
Диастема	10 (28,57%)
Ротация / осевой наклон постоянных резцов	6 (17,14%)
Резорбция соседних зубов	1 (2,85%)
Аномалия корня	2 (5,57%)
Отсутствуют симптомы	4 (11,42%)

Считается, что раннее удаление мезиоденса способствует прорезыванию постоянных резцов, предотвращает потерю переднего пространства в зубной дуге и предотвращает дальнейшие осложнения кистозного, пульпарного или травматического характера [15].

Предполагается, что в случаях, когда сверхкомплектный зуб не вызывает каких-либо симптомов или когда существует повышенный риск повреждения развития постоянного зуба, рекомендуется избегать лечения и вместо этого придерживаться периодических клинических и рентгенологических обследований.

В случаях с мезиоденсом не следует упускать из виду осложнения, связанные с немедленным хирургическим вмешательством, включая потенциальное повреждение соседних зубов, приводящее к девитализации и / или нарушениям развития корней, и трудности маленьких детей психологически переносить хирургическую процедуру. С другой стороны, всегда следует помнить о том, что отсроченное вмешательство может вызвать чрезмерную задержку прорезывания молочных зубов, отсроченное прорезывание постоянных резцов и другие осложнения описанные ниже [16].

Осложнения, связанные с мезиоденсом.

Наличие мезиоденса часто приводит к осложнениям, включая задержку прорезывания молочных зубов и отсроченное прорезывание постоянных зубов, нарушение пути прорезывания, ротацию, ретенцию, резорбцию корня, некроз пульпы и появление диастемы, а также образование кист [7,17]. Silva и соавт. [18] показали, что основными осложнениями являлись: отсроченное прорезывание постоянных резцов (34,28%), диастема (28,57%) и ротация / осевой наклон постоянных резцов (17,14%). Процентное соотношение других осложнений показано в Таблице 1. Аналогичные результаты были ранее получены другими авторами [19-21].

Статистика

Что касается распределения по полу, мезиоденс более распространен среди мужчин с соотношением мужчин и женщин 1,5: 1 [17,19,20, 22-25]. Одиночные мезиоденсы были обнаружены у 75-80%, тогда как у оставшейся части обнаруживалось два мезиоденса [17,19,25]. В ретроспективном исследовании с участием японских детей был описан пациент с тремя мезиоденсами [26].

Опубликованные исследования показали, что на большинство мезиоденсов ретинированы [20,21, 23-25], и они часто обнаруживаются только на обычных рентгенограммах, проводимых по другим причинам или из-за отсроченного прорезывания постоянных резцов верхней челюсти.

Мезиоденс чаще всего находится в вертикальном положении, при этом коронка обращена к полости рта (нормальное положение), но мезиоденсы могут быть обнаружены в перевернутом или даже в горизонтальном положении [20-22, 27]. В исследовании бразильской популяции нормальное положение было обнаружено в 75% случаев, за которым следуют перевернутое (13,9%) и горизонтальное положение (11,1%). Однако в корейском исследовании наиболее распространенным положением было вертикальное положение с коронкой, обращенной к полости носа (перевернутое), наблюдае-

мой в 52% случаев, за которым следовало нормальное (38%) и горизонтальное (10 %) положение [19]. Такая же тенденция была обнаружена у 200 японских детей, в которой перевернутое положение (67%) преобладало над нормальным (27%) и горизонтальным (6%) [26].

ВЫВОД

Правильный подход к диагностике и лечению пациентов с временным и смешанным прикусом поможет снизить пациентам необходимость в устранении осложнений, вызванных мезиоденсом.

СПИСОК ЛИТЕРАТУРЫ / REFERENCES

1. Vecchione Gurgel C, Soares Cota AL, Yuriko Kobayashi T, Moura Bonifácio Silva S, Aparecida Andrade Moreira Machado M, Rios D, et al. Bilateral mesiodens in monozygotic twins: 3D diagnostic and management. Case Rep Dent. 2013;2013:193614.
2. Liu JF. Characteristics of premaxillary supernumerary teeth: A survey of 112 cases. ASDC J Dent Child. 1995;62:262–5.
3. Alaçam, A., & Bani, M. Mesiodens as a risk factor in treatment of trauma cases. Dental Traumatology 2009; 25: e25–e31;
4. Giancotti A, Grazzini F, De Dominics F, Romanini G, Arcuri C. Multidisciplinary evaluation and clinical management of mesiodens. J Clin Pediatr Dent 2002;26:233–7.
5. Montenegro PF, Castellón EV, Aytés LB, Escoda CG. Retrospective study of 145 supernumerary teeth. Med Oral Patol Oral Cir Bucal. 2006;11(4):339-44.
6. Stafne EC. Supernumerary teeth. Dental Cosmos. 1932;74:653-9.
7. Russel KA, Folwarczna MA. Mesiodens – diagnosis and management of a common supernumerary tooth. J Can Dent Assoc 2003;69:362–6.
8. Omami M, Chokri A, Hentati H, Selmi J. Cone-beam computed tomography exploration and surgical management of palatal, inverted, and impacted mesiodens. Contemp Clin Dent. 2015;6(Suppl 1):S289–S293. doi:10.4103/0976-237X.166815
9. Bahadure RN, Thosar N, Jain ES, Kharabe V, Gaikwad R. Supernumerary teeth in primary dentition and early intervention: a series of case reports. Case Rep Dent. 2012;2012:614652.
10. Babaji P, Sanadi F, Melkundi M. Unusual case of a talon cusp on a supernumerary tooth in association with a mesiodens. J Dent Res Dent Clin Dent Prospects. 2010;4(2):60–63.
11. Ray Debjit, Bhattacharya B, Sarkar S, Das G. Erupted maxillary conical mesiodens in deciduous dentition in a Bengali girl – A case report. Year : 2005, Volume: 23, Issue Number: 3, Page: 153-15
12. Prabhu NT, Rebeca J, Munshi AK. Mesiodens in the primary dentition – A case report. J Indian Soc Pedo Prev Dent 1998;16:935.
13. Liu DG, Zhang WL, Zhang ZY, Wu YT, Ma XC. Three-dimensional evaluations of supernumerary teeth using cone-beam computed tomography for 487 cases. Oral Surg Oral Med Oral Pathol Oral Radiol Endod. 2007;103:403–11.
14. Ludlow JB, Davies-Ludlow LE, Brooks SL. Dosimetry of two extraoral direct digital imaging devices: NewTom cone beam CT and Orthophos Plus DS panoramic unit. Dentomaxillofac Radiol. 2003;32:229–34.
15. Montenegro PF, Castello lo n EV, Ayte L s LB, Escoda CG. Retrospective study of 145 abnormal teeth. Med Oral Patol Oral Cir Bucal 2006; 11: 339–44.
16. Soriano EP, Caldas AF Jr, Carvalho MVD, Amorim Filho HA. Prevalence and risk factors related to traumatic dental injuries in Brazilian schoolchildren. Dent Traumatol 2007;23:232–40.
17. Mallineni SK. Supernumerary teeth: Review of the literature with recent updates. Conf Pap Sci. 2014;2014:6.
18. Lara Tulio Silva, Lancia Melissa, Silva Filho Omar Gabriel da, Garib Daniela Gamba, Ozawa Terumi Okada. Prevalence of mesiodens in orthodontic patients with deciduous and mixed dentition and its association with other dental anomalies. Dental Press J. Orthod. 2013: 18(6): 93-99.
19. Kim SG, Lee SH. Mesiodens: a clinical and radiographic study. J Dent Child. 2003;70(1):58-60.
20. Tyrologou S, Koch G, Kurol J. Location, complications and treatment of mesiodentes – a retrospective study in children. Swed Dent J. 2005;29(1):1-9.
21. Gündüz K, Celenk P, Zengin Z, Sümer P. Mesiodens: a radiographic study in children. J Oral Sci. 2008;50(3):287-91.
22. Huang WH, Tsai TP, Su HL. Mesiodens in the primary dentition stage: a radiographic study. ASDC J Dent Child. 1992;59(3):186-9.
23. Kaller LC. Prevalence of mesiodens in a pediatric Hispanic population. ASDC J Dent Child. 1998;55(2):137-8.
24. Roychoudhury A, Gupta Y, Parkash H. Mesiodens: a retrospective study of fifth teeth. J Indian Soc Pedod Prev Dent. 2000;18(4):144-6.
25. Von Arx T. Anterior maxillary supernumerary teeth: a clinical and radiographic study. Aust Dent J. 1992;37(3):189-95.
26. Asaumi JI, Shibata Y, Yanagi Y, Hisatomi M, Matsuzaki H, Konouchi H, et al. Radiographic examination of mesiodens and their associated complications. Dentomaxillofac Radiol. 2004;33(2):125-7.
27. Ersin NK, Candan U, Alpoz AR, Akay C. Mesiodens in primary, mixed and permanent dentitions: a clinical and radiographic study. J Clin Pediatr Dent. 2004;28(4):295-8.

Конфликт интересов:
Авторы декларируют отсутствие конфликта интересов /
Conflict of interests:
The Authors declare no conflict of interests.

Поступила / Article received 18.10.2019

Координаты для связи с авторами /
Coordinates for communication with authors:
Маркова А. И. / A. I. Markova
E-mail: fialka991@gmail.com

DOI: 10.36377/1683-2981-2019-17-4-58-62

Сравнительный анализ методик расширения верхней челюсти с использованием ортодонтических аппаратов

Кожевникова Л.А., к.м.н
Джабраилова Г.Д.
Абдулкеримова С.М.
Керимова К.Н.
Пильщикова О.В., к.м.н.
Слонова В.М., к.м.н.
Геворкян А.А., к.м.н.
Кафедра Терапевтической стоматологии
Федеральное государственное автономное образовательное учреждение высшего образования
Российский университет дружбы народов (РУДН), Медицинский институт

Резюме

Методы небного расширения были разработаны как способ применения значительной силы к верхней челюсти в горизонтальной плоскости с целью разрыва срединного небного шва. Для достижения данной цели на протяжении многих лет разрабатывались различные конструкции аппаратов. Предметом исследования многих авторов были изменения в костной и зубочелюстной системе, а также продолжительность результатов лечения, полученных вследствие применения функциональных аппаратов с разными темпами действия. Темп расширения зависит от уровня применяемых сил и режима активации аппарата. Выделяют 3 темпа расширения верхней челюсти: медленный, полубыстрый и быстрый.

Альтернативой быстрому небному расширению с активацией винта 1–2 раза в день является медленное расширение с активацией винта 1 раз в 2 дня или использование другого типа аппаратов, где источником активации служит пружина. Исследование, в котором сравнивались аппарат с пружиной и аппарат для быстрого небного расширения подростков, показало, что они имеют хожее действие.

Аппараты для быстрого небного расширения (RPE/RME – rapid palatal/maxillary expansion), а также полубыстрого и медленного расширения неба традиционно используются, как метод коррекции перекрестного прикуса. Кроме того, применяются для увеличения периметра зубного ряда верхней челюсти, нормализации уровня кривой Уилсона, «расширения улыбки» и для увеличения проходимости дыхательных путей. Имеющиеся данные свидетельствуют о том, что при гистологическом исследовании швов после небного расширения подтверждено наличие выраженной активности как аппозиции, так и резорбции. Челюстно-лицевая анатомия является критическим фактором, влияющим на патофизиологию обструктивного апноэ во сне. В сочетании с уменьшением объема полости рта, поперечный дефицит верхней челюсти известен как ключевой вклад в развитие обструктивного апноэ во сне. После GNE наблюдается увеличение объема полости носа и уменьшение сопротивления носового воздушного потока. RME также позволяет языку выступать вперед и вверх, расширяя пространство заднего глоточного дыхательного пути во время сна. Что касается патологии прикуса, то перекрестный прикус встречается гораздо чаще по причине узкой верхней челюсти, чем по причине недостаточной ширины нижней челюсти. Самым популярным способом лечения данной патологии является быстрое расширение челюсти (RME).

Ключевые слова: *Медленное расширение челюсти, медленное расширение неба, быстрое расширение верхней челюсти, разрыв небного шва, ортодонтические аппараты Haas, Hyrax и Quad-Helix.*

Для цитирования: *Кожевникова Л.А., Джабраилова Г.Д., Абдулкеримова С.М., Керимова К.Н., Пильщикова О.В., Слонова В.М., Геворкян А.А. Сравнительный анализ методик расширения верхней челюсти с использованием ортодонтических аппаратов. Эндодонтия today. 2019; 17(4):58-62. DOI: 10.36377/1683-2981-2019-17-4-58-62.*

Comparative analysis of maxillary expansion techniques using orthodontic appliances

L.A. Kozhevnikova, Ph.D.
G.D. Dzhabrailova
S.M. Abdulkerimova
K.N. Kerimova
O.V. Pilshchikova, Ph.D.
V.M. Slonova, Ph.D.
A.A. Gevorkyan, Ph.D.
Department of Therapeutic Dentistry
Federal State Autonomous Educational Institution of Higher Education P
eoples' Friendship University of Russia (RUDN), Medical Institute

Abstract

Palatal dilation techniques were developed as a method of applying significant force to the upper jaw in a horizontal plane to rupture the median palatal suture. To achieve this goal, various designs of devices have been developed over the years. The subject of the study of many authors were changes in the bone and dental system, as well as the duration of treatment results obtained due to the use of functional devices with different rates of action. The rate of expansion depends on the level of applied forces and the mode of activation of the device. There are 3 rates of expansion of the upper jaw: slow, semi-rapid and rapid.

An alternative to rapid palatal expansion with the activation of the screw 1-2 times a day is a slow expansion with the activation of the screw 1 every 2 days or using of another type of apparatus, where the source of activation is the spring. The study, which compared the device with a spring and the device for rapid palatal expansion of adolescents, showed that they have a similar effect.

The available data indicate that histological examination of sutures after palatal dilation confirmed the presence of pronounced activity of both apposition and resorption [25,26].

Devices for rapid palatal expansion (RPE/RME-rapid palatal/maxillary expansion), as well as semi-rapid and slow expansion are traditionally used as a method of correction of cross bite. In addition, they are used to increase the perimeter of the dentition of the upper jaw, normalize the level of the Wilson curve, "expand the smile" and to increase the patency of the respiratory tract.

Maxillofacial anatomy is a critical factor influencing the pathophysiology of obstructive sleep apnea. In combination with decreased oral volume, transverse maxillary deficiency is known to be a key contributor to obstructive sleep apnoe. After GNE, there is an increase in the volume of the nasal cavity and a decrease in the resistance of the nasal airflow. RME also allows the tongue to protrude forward and upward, expanding the space of the posterior pharyngeal airway during sleep [31, 32]. With regard to the pathology of the bite, the cross bite is much more common because of the narrow upper jaw than because of the insufficient width of the lower jaw. The most popular way to treat this pathology is rapid expansion of the jaw (RME).

Keywords: *Slow expansion of mandible, slow palatal expansion, rapid expansion of the maxilla, rupture of the palatal suture; Haas, Hyrax and Quad-Helix orthodontic appliances.*

For citation: *L.A. Kozhevnikova, G.D. Dzhabrailova, S.M. Abdulkerimova, K.N. Kerimova, O.V. Pilshchikova, V.M. Slonova, A.A. Gevorkyan. Comparative analysis of maxillary expansion techniques using orthodontic appliances. Endodontics today. 2019; 17(4):58-62. DOI: 10.36377/1683-2981-2019-17-4-58-62.*

ВВЕДЕНИЕ

Красивые зубы играют не только эстетическую роль. От правильного прикуса зависят и такие жизненно важные функции человеческого организма, как полноценный, качественный процесс жевания и четкая речь. Поэтому при дефектах развития зубного ряда обязательно проводится ортодонтическое лечение. В некоторых случаях может потребоваться расширение челюсти.

Небное расширение (GNE) является единственным методом скелетного расширения. Принудительное расширение неба (GNE) является одним из старейших методов ортодонтического лечения и, следовательно, имеет Древнюю историю. Расширение срединного небного шва являлось одним из методов лечения еще 115 лет назад в Европе, США и Австралии (2)

Небные расширители создают больше места в ротовой полости, постепенно расширяя верхнюю челюсть. Верхняя челюсть фактически развивается в виде двух отдельных костей, которые не сливаются друг с другом полностью до наступления периода полового созревания. Поскольку это слияние не завершено, то ширина неба может быть увеличена путем разделения двух костей, где они соединяются в шве и стабилизируется в течение нескольких месяцев. Специальный прибор, используемый для этого, известен как небный расширитель [18].

Существуют ситуации, которые чаще всего требуют расширения челюсти.

На сегодняшний день наиболее частыми подобными ситуациями являются:

- Недоразвитие верхней челюсти, в частности, у подростков и молодых людей. Самый поздний возраст применения аппарата для быстрого небного расширения не может быть указан однозначно. Но общеизвестен факт о том, что чем старше пациент, тем больше сопротивление в шве при его разрыве
- Дыхательные проблемы, обусловленные недостаточным объемом полости носа;
- •Врожденные дефекты челюстно-лицевой области у взрослых пациентов;
- Недостаток места в верхней зубной дуге в случае лечения без удаления зубов.
- Перекрестный прикус - когда верхняя челюсть слишком узкая
- Скученность зубов. Сужение верхнечелюстной кости приводит к дефициту места в зубной дуге, что приводит к скученности, увеличивает риск зубного уплотнения или усугубляет окклюзионную дисгармонию. Даже до того момента, когда у ребенка появятся все постоянные зубы, уже можно сказать, когда не хватит места для их размещения. Расширение верхней челюсти может создать необходимое пространство и исключить потребность в удалении зубов.
- Зубы непрорезавшиеся по причине того, что они заблокированы соседними зубами. В данной ситуации расширение верхней челюсти может позволить прорезаться ретинированному зубу самостоятельно в правильном положении. Это чаще всего случается с клыками [1].

ЦЕЛЬ

С помощью анализа литературы, исследований и различных экспериментов оценить краткосрочные и долгосрочные эффекты расширения верхней челюсти, которое производится за счет разрыва небного шва. Оценить и сравнить клинические показатели и стабильность полученных показателей в результате воздействия на верхнюю челюсть ортодонтических аппаратов: Haas, Hyrax и Quad-helix.

ОБСУЖДЕНИЕ

Недоразвитие верхней челюсти в горизонтальной плоскости может наблюдаться при нормальных

остальных челюстных пропорциях, но чаще всего сопровождается длинным типом лица и скелетной аномалией окклюзии II класса или является частью недоразвития верхней челюсти во всех трех плоскостях у пациентов со скелетной аномалией III класса. Сужение верхней челюсти может быть скелетным, зубным или сочетанием обоих.[5] Сужение верхнечелюстной кости приводит к дефициту места в зубной дуге, что приводит к скученности, увеличивает риск зубного уплотнения или усугубляет окклюзионную дисгармонию [3,4].

Небное расширение (GNE) является единственным методом скелетного расширения. Небные расширители создают больше места в ротовой полости, постепенно расширяя верхнюю челюсть. Небная дилатация (GNE), также называемая быстрой или принудительной деформацией челюсти, позволяет получить поперечное расширение верхней челюсти за счет расширения срединного небного шва в течение нескольких дней. В отличие от медленного расширения челюсти, которое действует в течение нескольких недель или месяцев. Главным образом это происходит за счет сгибания альвеолярных отростков и / или наклона зубов.

Ортодонтическое лечение не считается законченным, если врач не уверен в стабильности достигнутых результатов, поэтому план ортодонтического лечения всегда предусматривает наличие ретенционного периода, во время которого достигается стабильная окклюзия. По этой причине после стадии расширения следует фаза консолидации, которая составляет три месяца для типичного остеогенеза черепно-лицевой дистракции [24, 25]. Но для обеспечения максимального заполнения кости и минимизации рецидива расширитель удерживается на месте в течение дополнительных 6– 8 месяцев [26]. При контролируемом расширении неба, ткань имеет возможность адаптироваться к новым условиям. Увеличение sutura palatina создает дефект, который быстро заменяется неорганизованной соединительной тканью. Затем мезенхимальные клетки превращаются в остеобласты и синтезируют матричные вещества. Спустя короткое время окостеневшая секретированная матрица превращается в остеоид. Остеоид минерализуется путем включения гидроксиапатита. Приходит до уплотнения с новой костью, похожей на иммобилизованный перелом.

Были предложены различные способы лечения с помощью ортодонтического расширения верхней челюсти. Эти протоколы обычно делятся на быстрое (RME - rapid palatal/maxillary expansion) и медленное расширение верхнечелюстной области (SME), которые основываются на активации силы, прилагаемой устройствами [5,6]. В основе принципа работы способа RME обычно лежит активация двумя оборотами в день (происходит расширение на 0,5 мм) и имеет кумулятивное усилие около 100 Н в поперечном шве. [9,10]. Теоретически, RME прикладывает усилия к задней трети неба, не давая достаточного времени для движения зуба, так что сила в основном передается на небный шов, что приводит к большему раскрытию шва [9, 11].

Другой способ – это медленное расширение верхней челюсти (SME). В основе принципа работы способа SME лежит активация одним оборотом каждые 2 дня (происходит расширение на 0,25 мм), воздействуя с силой от 5 до 20 Н [16,17].

А так же выделяют полубыстрое расширение верхней челюсти. Этот тип расширения можно получить, применяя такие аппараты, как Quad-Helix или аппарат Minne основаные на действии пружин. Принцип действия этих аппаратов состоит в создании постоянного давления на половины верхней челюсти, что вызывает ее расширение. Темп расширения составляет 2,0–2,5 мм в месяц.

Метод быстрого небного расширения (RPE) был разработан, как способ применения значительной силы к верхней челюсти в горизонтальной плоскости с целью разрыва срединного небного шва. Для достижения данной цели на протяжении многих лет разрабатывались различные конструкции аппаратов. Такие аппараты, как Haas и Hyrax с винтами, могут использоваться как для быстрого (RME), так и для медленного расширения (SME) верхней челюсти. [7,8]. Аппараты RPE являются несъемными и генерируют силу 1,4-4,5 кг. На сегодняшний день представлены различные варианты фиксации аппаратов RPE, в конструкции которых используется винт Hyrax на кольцах или с припаянными кламмерами, которые плотно примыкают к зубам. Тем не менее, все они выполняют одну и ту же задачу: раскрытие срединного небного шва [7,18].

Расширение проводится с гиперкоррекцией так, чтобы небные бугры верхних моляров были на уровне щечных бугров нижних моляров. После достижения оптимального расширения аппарат остается в полости рта дополнительно на 3-5 месяцев для реоссификации срединного небного шва [18].

Аппарат Haas состоит из колец, которые фиксируются на первые моляры и первые премоляры верхней челюсти [9,18]. Haas утверждает, что при добавлении пластмассового базиса создается более корпусное перемещение зубов, благодаря чему создаются силы, направленные не только на зубы, но и на подлежащие мягкие и твердые ткани неба.

В процессе раскрытия шва между центральными резцами образуется выраженная диастема, которая обычно частично или полностью закрывается в период стабилизации после расширения [19].

Предметом исследования многих авторов были изменения в костной и зубочелюстной системе, а также продолжительность результатов лечения, полученных методами быстрого и полубыстрого расширения с применением функциональных аппаратов. Абсолютно новый взгляд был представлен вместе с гипотезой, что полубыстрая методика расширения верхней челюсти стимулирует возникновение адаптационных процессов в носоверхнечелюстном комплексе, что приводит к меньшему количеству рецидивов в ретенционном периоде у подростков и у взрослых. Жесткий акриловый расширитель верхней челюсти был применен у пациентов со средним возрастом 14,5 лет [19,33]. Механизм полубыстрой экспансии верхней челюсти выглядел так: фаза быстрого расширения длилась 5–7 дней, затем проводилось медленное расширение. Среднее время расширения составляло 4 месяца, а средний период наблюдения после окончания ретенции — 2,5 года. Результаты этих исследований позволяют утверждать, что зубоальвеолярные и скелетные изменения, полученные при помощи полубыстрого расширения, сохранились у подростков старшего возраста и у взрослых [33].

По мнению Thuylinh Huynh и его соавторов данные эксперементов убедительно подтверждают вывод о том, что аппараты Haas, Hyrax и Quad-helix одинаково эффективны для коррекции перекресного прикуса, межмолярного расширения и межмолярной ангуляции [22].

Аналогичные выводы после своих исследований сделали JE Harrison, D. Ashby. По их мнению стратегии лечения Quad-Helix и RME эффективны в смешанных зубных рядах с высокой частотой успеха.

Krister Bjerklin считает, что долгосрочный эффект лечения у детей с задним перекрестным прикусом был несколько лучше, когда их лечили RME, по сравнению с результатами после лечения с помощью Quad-Helix (при условии, что ширина нижней челюсти была одинаковой во всех 3 исследуемых группах) [21].

В публикации Sandikçiolu, M., & Hazar, S. описывалось исследование, целью которого было сравнить стоматологические и скелетные результаты (размеры) в поперечном, сагиттальном и вертикальном направлении после расширения у трех групп исследуемых тремя аппаратами (Quad-Helix, Аппарат Haas, Аппарат Hyrex). В результате равные скелетные и зубные значения были получены после лечения Quad-Helix, а аппараты RME продемонстрировали максимальный эффект в поперечной плоскости [23].

Исследование, в котором сравнивались аппарат с пружиной (полубыстрое расширение) и аппарат для быстрого небного расширения у подростков, показало, что они имеют похожее действие [21,23,33,]. В обоих случаях расширение неба сопровождалось перемещением точки А (на ТРГ) вперед, а у пациентов с аппаратом для быстрого небного расширения наблюдалось улучшение сагиттального перекрытия вследствие незначительной задней ротации нижней челюсти. Ротация была менее выражена у пациентов носивших аппарат с пружиной. У пациентов 8–14 лет расхождение половин верхней челюсти происходило с компенсаторным развитием в срединнонебном шве [33]. В связи с расширением верхней челюсти осуществлялось расширение и нижней зубной дуги, что может быть положительным побочным эффектом. В случае, если это нежелательно, можно использовать окклюзионные накладки соответствующей конструкции, которые помогут предотвратить появление данного побочного эффекта [34].

Тем не менее, нет научных данных, показывающих, какой из методов расширения является наиболее эффективным. Следовательно, нельзя сделать никаких выводов относительно стабильности в долгосрочной перспективе, так как в исследованиях данных авторов время наблюдения существенно различалось в разных экспериментальных работах [20].

По данным проанализированной литературы, проанализированных исследований и экспериментов сведений о каких-либо серьезных осложнениях (например, несращение шва, неправильное сращение, ротоносовой свищ или проникновение инфекции в верхнечелюстной синус) в процессе лечения, а так же после RME и полубыстрого расширения верхней челюсти с помощью Quad-Helix не было отмечено. Отмечалось лишь незначительное асимметричное расширение верхней челюсти в нескольких случаях, но которое было в пределах допустимых значений ортодонтической коррекции; отмечалаь парестезия в переднем отделе верхней челюсти, длительность которой варьировала от 1 до 6 месяцев [27]. На центральных резцах верхней челюсти иногда отмечались признаки снижения перфузии. У 5% пациентов отмечалась потеря жизнеспособности центрального резца, требующая лечения корневых каналов (без потери зубных рядов). У 2% пациентов наблюдалось повреждение пародонта [25,27]. Существует мнение о том, что происходит уменьшение толщины верхней губы после RME [28]. В исследовании, проведенном Karaman и его соавторами изучались изменения профиля мягких тканей после RME с помощью цефалометрии, сообщалось о сопутствующих адаптациях губ к поступательному движению верхней челюсти [29]. В некоторых исследованиях о RME сообщалось о побочных эффектах, таких как микротравма шва среднего отдела неба и рецидивы. [12,13]. Linder-Aronson и Lindgren сообщили о 55% -й потере расширения через 5 лет после проведенного лечения (RME) [14]. Spillane и McNamara сообщили о 20% -й потере от начального расширения через 2,5 года после расширения RME [15].

В своем исследовании Iris Borel-Scherf показывает различные опасности и осложнения, побочные эффекты лечения с помощью RME. Технические опасности относятся к осложнениям с самим прибором, таким как как ослабление или поломка, дефекты винта и проблемы с активацией. Эти осложнения просты в обращении и не ограничивают его использование. Некоторые побочные эффекты, такие как диастема и временное раскрытие прикуса следует ожидать с помощью RME и не считалось осложнениями. Другие побочные эффекты, такие как пролежни, тяжелый гингивит, недопустимый боковой наклон зубов или изменение формы носа являются редкими явлениями и не сохраняются. Только кариес и резорбция корня может нанести непоправимый вред зубам [34].

По данным литературы частота возникновения этих побочных эффектов не имеет клинического значения.

ВЫВОДЫ

На сегодняшний день существует множество различных методов ортодонтического лечения, которые помогают не только улучшить эстетику улыбки, но и нормализовать функцию челюстей, что является важным компонентом здоровья. По этой причине при дефектах развития зубного ряда обязательно проводится ортодонтическое лечение. В некоторых случаях может потребоваться расширение челюсти. Небное расширение (GNE) является единственным методом скелетного расширения. Из всех областей черепнолицевого комплекса наиболее адаптируемым является трансверзальный размер верхней челюсти. Существуют ситуации, которые чаще всего требуют расширения челюсти.

На сегодняшний день наиболее частыми подобными ситуациями являются: недоразвитие верхней челюсти, дыхательные проблемы, обусловленные недостаточным объемом полости носа; врожденные дефекты челюстно-лицевой области у взрослых пациентов; недостаток места в верхней зубной дуге в случае лечения без удаления зубов, перекрестный прикус, в случае когда верхняя челюсть слишком узкая, скученность.

В большинстве случаев расширение верхней челюсти - это основа для исправления прикуса и неправильного положения зубов. Аппараты Haas, Hyrax и Quad-helix позволяют это сделать более эффективно, комфортно и с хорошим прогнозом, поскольку данные аппараты носятся на протяжении всего периода лечения и не снимаются пациентом самостоятельно.

Предметом исследования многих авторов были изменения в костной и зубочелюстной системе, а также продолжительность результатов лечения, полученных методами быстрого, медленного и полубыстрого расширения верхней челюсти с применением функциональных аппаратов.

Многие публикации, в которых представлен ряд исследований, подтверждают мнение о том, что в получении результата расширения верхней челюсти нет существенной разницы среди протоколов расширения (быстрое (RME - rapid palatal/maxillary expansion), медленное (SME), и полубыстрое расширение верхнечелюстной области) которые основываются на активации силы, прилагаемой устройствами.

Данные эксперементов убедительно подтверждают вывод о том, что аппараты Haas, Hyrax и Quad-helix одинаково эффективны для коррекции перекресного прикуса, межмолярного расширения и межмолярной ангуляции. А так же исследования, в которых сравнивались аппарат с пружиной (полубыстрое расширение) и аппарат для быстрого небного расширения у подростков, доказали, что они имеют схожее действие.

Следует помнить, что ортодонтическое лечение не считается законченным, если врач не уверен в стабильности достигнутых результатов, поэтому план ортодонтического лечения всегда предусматривает наличие ретенционного периода, целью которого является поддержание результатов лечения после снятия активного ортодонтического аппарата.

Во всех изученных исследованиях методы, использованные для выявления и анализа эффектов лечения, были обоснованными и доступно изьяснены. В проанализированной литературе нет научных данных, показывающих, какой из методов расширения является наиболее эффективным. Следовательно, нельзя сделать никаких выводов относительно стабильности в долгосрочной перспективе, так как в исследованиях данных авторов время наблюдения существенно различалось в разных экспериментальных работах. Аналогично нельзя выделить ортодонтический аппарат для расширения верхней челюсти, который демонстрировал бы в экспериментальных работах многих авторов лучшие или наиболее неудовлетворительные результаты, так как аппараты Haas, Hyrax и Quad-helix дают схожие результаты. А так же имеющиеся данные об осложнениях после терапии данными аппаратами тоже свидетельствуют об отсутствии каких-либо серьезных осложнений. По данным литературы частота возникновения этих побочных эффектов не имеет клинического значения.

СПИСОК ЛИТЕРАТУРЫ / REFERENCES

1. Schiffman, P. H., & Tuncay, O. C. (2001). Maxillary expansion: a meta analysis. Clinical Orthodontics and Research, 4(2), 86–96.
2. Eirew HL., Rapid maxillary expansion. Dent Update (1976), 251-261
3. McNamara JA., Early intervention in the transverse dimension: is it worth the effort? Am J Orthod Dentofacial Orthop. 2002;121-572
4. Lagravere MO, Major PW, Flores-Mir C. Long-term dental arch changes after rapid maxillary expansion treatment: a systematic review. Angle Orthod. 2005;75:155–61.
5. Martina R, Cioffi I, Farella M, Leone P, Manzo P, Matarese G. Transverse changes determined by rapid and slow maxillary expansion - a low-dose CT-based randomized controlled trial. Orthod Craniofac Res. 2012;15:159–68.
6. Lima Filho RM, Ruellas AC. Long-term anteroposterior and vertical maxillary changes in skeletal class II patients treated with slow and rapid maxillary expansion. Angle Orthod. 2007;77:870–4.
7. Huynh T, Kennedy DB, Joondeph DR, Bollen AM. Treatment response and stability of slow maxillary expansion using Haas, hyrax, and quad-helix appliances: a retrospective study. Am J Orthod Dentofacial Orthop. 2009;136:331–9.
8. Weissheimer A, de Menezes LM, Mezomo M, Dias DM, de Lima EM, Rizzatto SM. Immediate effects of rapid maxillary expansion with Haas-type and hyrax-type expanders: a randomized clinical trial. Am J Orthod Dentofacial Orthop. 2011;140:366–76
9. R.A. BellA review of maxillary expansion in relation to rate of expansion and patient's age. Am J Orthod, 81 (1982), pp. 32-37
10. R.J. HenrySlow, maxillary expansion: a review of quad-helix therapy during the transitional dentition. ASDC J Dent Child, 60 (1993), pp. 408-413
11. A.J. HaasLong-term posttreatment evaluation of rapid palatal expansion. Angle Orthod, 50 (1980), pp. 189-217
12. S. Akkaya, S. Lorenzon, T.T. UcemComparison of dental arch and arch perimeter changes between bonded rapid and slow maxillary expansion procedures. Eur J Orthod, 20 (1998), pp. 255-261
13. P.H. Schiffman, O.C. TuncayMaxillary expansion: a meta analysis. Clin Orthod Res, 4 (2001), pp. 86-96
14. S. Linder-Aronson, J. LindgrenThe skeletal and dental effects of rapid maxillary expansion. Br J Orthod, 6 (1979), pp. 25-29
15. L.M. Spillane, J.A. McNamara Jr.Maxillary adaptation to expansion in the mixed dentition. Semin Orthod, 1 (1995), pp. 176-187
16. W. ProfittContemporary orthodontics Mosby, St Louis (2000).
17. E.P. HicksSlow maxillary expansion. A clinical study of the skeletal versus dental response to low-magnitude force. Am J Orthod, 73 (1978), pp. 121-141
18. T. K. Shkavro, I.A. Pavlova, Z.V. Malanova. Apparaty dlya bystrogo nebnogo rasshireniya i distalizatsii molyarov [Devices for fast sky expansion and distalization of molyarov] Irkutsk, 2017
19. Cross D.L., MacDonald J.P. The effect of rapid expansion of the upper jaw on the skeleton, tooth and nasal structures: posterior-anterior cephalometric examination. Eur J Orthod 22 (2000), 519-528
20. J.E. Harrison, D. AshbyOrthodontic treatment for posterior crossbites. Cochrane Database Syst Rev (2001)
21. Bjerklin, K. Follow-up controls of patients with unilateral posterior cross-bite treated with expansion plates or the quad-helix appliance. J Orofac Orthop 2000. 61:112–124.
22. Huynh, T., Kennedy, D. B., Joondeph, D. R., & Bollen, A.-M. (2009). Treatment response and stability of slow maxillary expansion using Haas, hyrax, and quad-helix appliances: A retrospective study. American Journal of Orthodontics and Dentofacial Orthopedics, 136(3), 331–339.
23. Sandikçiolu, M., & Hazar, S. (1997). Skeletal and dental changes after maxillary expansion in the mixed dentition. American Journal of Orthodontics and Dentofacial Orthopedics, 111(3), 321–327.
24. Yu, J. C., Fearon, J., Havlik, R. J., Buchman, S. R., & Polley, J. W. (2004). Distraction Osteogenesis of the Craniofacial Skeleton. Plastic and Reconstructive Surgery, 114(1), 1e–20e.
25. Swennen, G., Schliephake, H., Dempf, R., Schierle, H., & Malevez, C. (2001). Craniofacial distraction osteogenesis: a review of the literature. Part 1: clinical studies. International Journal of Oral and Maxillofacial Surgery, 30(2), 89–103.
26. Günbay, T., Akay, M. C., Günbay, S., Aras, A., Koyuncu, B. Ö., & Sezer, B. (2008). Transpalatal Distraction Using Bone-Borne Distractor: Clinical Observations and Dental and Skeletal Changes. Journal of Oral and Maxillofacial Surgery, 66(12), 2503–2514.
27. Yoon, A., Guilleminault, C., Zaghi, S., & Yung-Chuan Liu, S. (2019). Distraction Osteogenesis Maxillary Expansion (DOME) for Adult Obstructive Sleep Apnea Patients with Narrow Maxilla and Nasal Floor. Sleep Medicine.
28. Kim KB, Adams D, Araújo EA, Behrents RG. Evaluation of immediate soft tissue changes after rapid maxillary expansion. Dental Press J Orthod. 2012;17(5):157–164.
29. Kilic N, Kiki A, Oktay H, Erdem A. Effects of rapid maxillary expansion on Holdaway soft tissue measurements. Eur J Orthod. 2008;30(3):239–243.

• Полный список литературы находится в редакции

Конфликт интересов:
Авторы декларируют отсутствие конфликта интересов /
Conflict of interests:
The Authors declare no conflict of interests.

Поступила / Article received 8.09.2019

Координаты для связи с авторами /
Coordinates for communication with authors:
Джабраилова Г.Д./ G.D. Dzhabrailova
guvarsha@inbox.ru

DOI: 10.36377/1683-2981-2019-17-4-63-66

Исход хронического апикального периодонтита зуба 27. Клинический случай

Гизатуллина Э.Р.[1], к.м.н.
Маршинская А.А.[2]
[1]Федеральное Государственное бюджетное учреждение
«Всероссийский центр глазной и пластической хирургии»
Министерства здравоохранения Российской Федерации, Уфа
[2]Федеральное Государственное бюджетное учреждение высшего образования
«Башкирский государственный медицинский университет»
Министерства здравоохранения Российской Федерации, Уфа

Аннотация

Сложная анатомия канально-корневой системы и особенности анатомо-топографических взаимоотношений жевательных зубов верхней челюсти приводят к неудачам эндодонтического лечения, к которым относятся развитие периодонтита. В данном клиническом случае представлены клинические, рентгенологические и гистологические аспекты течения апикального периодонтита зуба 27.

Ключевые слова: *апикальный периодонтит, эндодонтическое лечение, конусно-лучевая компьютерная томография.*

Для цитирования: *Гизатуллина Э.Р., МаршинскаяА.А. Исход хронического апикального периодонтита зуба 27. Клинический случай. Эндодонтия today. 2019; 17 (4):63-66. DOI: 10.36377/1683-2981-2019-17-4-63-66.*

The outcome of chronic apical periodontitis 27 tooth. A clinical case

E.R. Gizatullina[1], Ph.D.
A.A. Marshinskaya[2]
[1]Federal state budgetary institution
The Russian eye and plastic surgery centre of the Russian Federation Health Ministry, Ufa.
[2]Federal State Budgetary Educational Institution of Higher Professional Education
Bashkir State Medical Universit of the Ministry of Health of the Russian Federation, Ufa

Abstract

The complex anatomy of the canal-root system and the features of the anatomical and topographic relationship of the posterior teeth of the maxilla lead to failure of endodontic treatment, which include the periodontitis. In this case report, the clinical, radiological, and histological aspects of the course of apical periodontitis of the 27 tooth are presented.

Keywords: *apical periodontitis, endodontic treatment, cone beam computed tomography.*

For citation: *E.R. Gizatullina, A.A. Marshinskaya. The outcome of chronic apical periodontitis 27 tooth. A clinical case. Endodontics today. 2019; 17 (4):63-66. DOI: 10.36377/1683-2981-2019-17-4-63-66.*

ВВЕДЕНИЕ

На сегодняшний день проблема осложнения кариеса остается одной из самых актуальных в стоматологии [1]. Сложная анатомия канально-корневой системы и особенности анатомо-топографических взаимоотношений жевательных зубов верхней челюсти приводят к неудачам эндодонтического лечения, к которым относятся развитие периодонтита, кистогранулемы и радикулярной кисты [2]. Наиболее информативным методом диагностики указанных выше нозологических форм является конусно-лучевая компьютерная томография (КЛКТ). Трехмерное изображение позволяет не только обнаружить имеющийся очаг деструкции костной ткани, но и определить его точные границы, форму, локализацию и взаимодействие с прилегающими анатомическими структурами [3]. Верхнечелюстная пазуха на фоне хронического апикального воспаления моляров может быть вовлечена в патологический процесс с развитием хронического гайморита [4,5].

Учитывая актуальность и распространенность проблемы хронического апикального периодонтита, нами было предпринято клинико-морфологические исследование взаимосвязи данной патологии на клиническом примере.

Клинический случай

Пациентка И.30 лет обратилась в клинику с жалобами на острую боль в зубе 27, усилившуюся при накусывании, на чувство “выросшего зуба” и ухудшение общего самочувствия. Боли появились три дня назад. Со слов пациентки данный эпизод обострения причинного зуба, третий за текущий год. В анамнезе односторонний гайморит четыре месяца назад.

Объективно:

Лицо симметричное. Поднижнечелюстные лимфатические узлы слева пальпируются, болезненные, не спаяны с подлежащими тканями. Зуб 27 под пломбой, изменен в цвете, горизонтальная и вертикальная перкуссия резко положительная.

Пациентке проведено трехмерное рентгенологическое исследование верхней и нижней челюсти на дентальном томографе Planmeca ProMax 3D Max ProFace (Финляндия).По данным КЛКТ в области верхушки мезиально-щечного корня зуба 27 визуально определяется деструкция костной ткани с четкими контурами округлой формы 5,6х5,5 мм. В мезиально-щечном корне определяется мезиально-щечный первый (MB1) канал (1), в котором прослеживается тень пломбировочного материала на всем его протяжении. Также обнаруживается щелевидный мезиально-щечный второй (MB2) канал (2), в котором тень пломбировочного материала не определяется (рис. 1).

В области дистально-щечного корня зуба 27 определяется очаг деструкции костной ткани без четких контуров (2). В просвете очага деструкции определяется тень, соответствующая по плотности и конфигурации фрагменту гуттаперчевого штифта в виде непрерывной линейной структуры с выходом в верхнечелюстной синус (1). Тень пломбировочного материала определяется на протяжении всего канала. Кортикальная пластинка верхнечелюстного синуса сохранена не на всем протяжении. Слизистая оболочка пазухи в области моляров верхней челюсти слева отечная, плотная (3) (рис. 2).

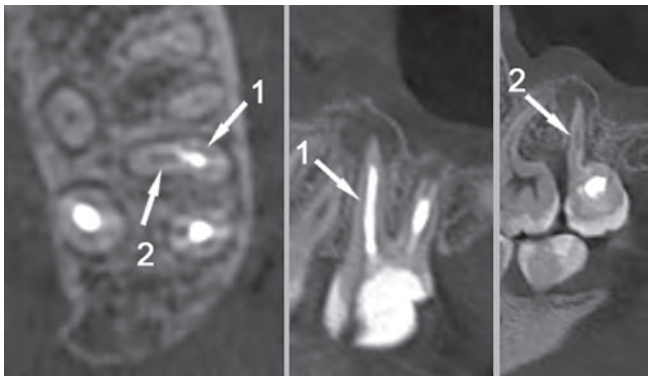

Рис. 1. **Аксиальный и сагиттальный срезы медиального корня 27 зуба. Описание в тексте**

Fig. 1. **Axial and sagittal sections of the medial root of the tooth 27. The description in the text**

В области верхушки небного корня определяется расширение пространства периодонтальной связки на всем протяжении, в периапикальной области определяется усиление плотности костного рисунка в виде перифокального остеосклероза без четких контуров (1). Тень пломбировочного материала прослеживается на всем протяжении небного канала (рис. 3).

Диагноз: периапикальный абсцесс без свища зуба 27.

Пациент И. отказался от консервативного лечения зуба 27.

Лечение. Под инфильтрационной анестезией Sol. Articaini – 4% – 1:100000 – 1,7ml. 27 зуб удален и препарирован для гистологического исследования. Морфологические исследования проводились на световом микроскопе LeicaDMD108 (Германия).

Интересно сопоставить данные КЛКТ с данными гистологического исследования и провести корреляцию между ними. Это позволит ответить на вопросы в чем причина формирования очага хронического апикального воспаления в зубе 27, чем с точки зрения гистологии является очаг деструкции на медиальном корне, каковы ошибки первичного эндодонтического лечения, каковы меры профилактики развития апикальных периодонтитов?

Основной причиной апикального периодонтита является персистирование инфекции в системе корневых каналов [6]. Микроорганизмы корневых каналов в виде биопленки образуют на стенках плотно прикрепленные колонии. В каналах, не подвергшихся эндодонтическому лечению и имеющих хроническое апикальное воспаление по данным литературы до 80 % случаев встречается контаминация дентинных канальцев биопленкой [7] (рис. 4).

В нашем случае дополнительный щечный канал на этапе первичного эндодонтического лечения не был обнаружен и пролечен. По данным Берженхольца вторые моляры верхней челюсти в 70% имеют строение три корня, три канала и три апикальных отверстия. В 15% указанные зубы имеют дополнительный мезиально-щечный канал [8]. Указанные каналы отличаются широкой вариативностью анатомического строения (рис. 5).

Рис. 2. **Коронарный срез дистально-щечного корня зуба 27. Описание в тексте**

Fig. 2. **Coronal section of the distal-buccal root of the tooth 27. The description in the text**

Рис. 3. **Аксиальный срез небного корня зуба 27. Описание в тексте**

Fig. 3. **Axial section of the palatal root of the tooth 27. The description in the text**



Рис. 4. **Апикальная область мезиально-щечного корня зуба 27. Микробные биопленки в дентинных канальцах (1). Окраска азуром-эозином по Романовскому, увеличение х400**

Fig. 4. **Apical region of the mesiobuccal root of the tooth 27. Microbial biofilms in dentin tubules (1). The Azur-eosin stain according to Romanovsky, x400 magnification**

На фоне хронического апикального воспаления в мезиально-щечном канале сформировалась кистогранулема, которая имеет типичное для нее строение (рис. 6).

Как правило незначительное выведение силера или гуттаперчевого штифта не влияет на результат эндодонтического лечения [9]. И в нашем клиническом случае не большое выведение гуттаперчевого штифта (даже в верхнечелюстной синус) не является причиной удаления 27 зуба (рис. 7).

Апикальная граница обтурации корневого канала до сих пор является одной из самых обсуждаемых тем в эндодонтии. Большинство авторов сходятся в том, что эндодонтические манипуляции ограничиваются апикальным сужением [10]. Небный канал изучаемого зуба соответствует указанному требованию.

Возможность дифференциальной диагностики между апикальным хроническим периодонтитом, кистогранулемой и радикулярной кистой по рентгенологическим признакам активно обсуждается в клинической литературе. Большинство исследований подтверждают отсутствие корреляции между рентгенологическим и гистологическим диагнозом не зависимо от размеров очага деструкции костной ткани [11]. Лечение при указанных патологических процессах идентичное и нет клинической необходимости в гистологической дифференциальной диагностике [12].

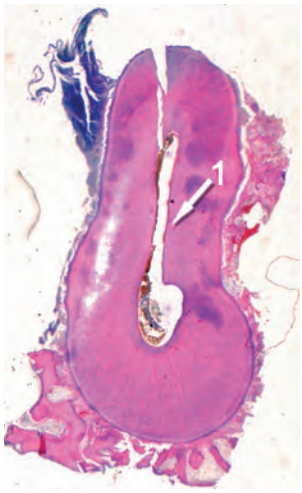

Рис. 5. **Горизонтальный срез на уровне средней трети мезиально-щечного корня. Мезиально-щечный первый и мезиально-щечный второй каналы гистологически являются одним каналом, имеющим сложное строение в виде «запятой» без дентинного перешейка (1). Окраска гематоксилином-эозином, увеличение х40**

Fig. 5. **Horizontal section at the middle third of the mesiobuccal root. The first and l second mesiobuccal canals are the one canal histologically having a complex structure in the form of a "comma" without a dentine isthmus (1). Hematoxylin-eosin stain, x40 magnification**

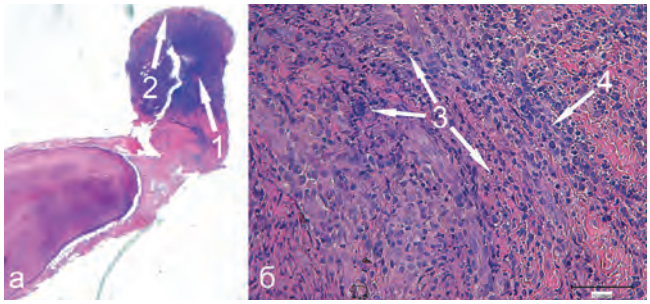

Рис. 6. **а – Апикальная гранулёма в области мезиально-щечного корня. Гранулематозная тканьв центре (1), по периферии формирующаяся фиброзная ткань (2). Окраска гематоксилином-эозином, увеличение х40. б – Интенсивная инфильтрация лимфоцитами, макрофагами, фибробластами: основными клетками периапикальной гранулемы (3), эпителиальные тяжи (4). Окраска гематоксилином-эозином, увеличение х400**

Fig. 6. **a – Apical granuloma in the mesiobuccal root region. Granulomatous tissue in the center (1), the forming fibrous tissue on the periphery (2). Hematoxylin- eosin stain, x40 magnification. b – Intensive infiltration by lymphocytes, macrophages, fibroblasts: main cells of periapical granuloma (3), epithelial strands (4). Hematoxylin- eosin stain, x400 magnification**

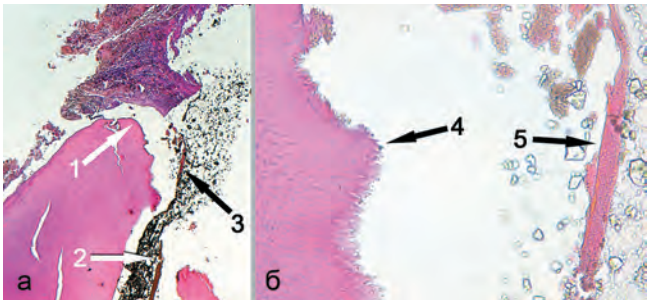

Рис. 7. **а – Сагиттальный срез дистально-щечного корня зуба 27: анатомическая верхушка дистально-щечного корня зуб 27 (1), деформированное апикальное сужение (2), гуттаперчевый штифт (3). Окраска гематоксилином-эозином, увеличение х40; б – Сагиттальный срез апикальной области дистально-щечного корня зуба 27: резорбция дентина в области дентино-цементного соединения (4), корневая пломба (5). Окраска гематоксилином-эозином, увеличение х400**

Fig. 7. **a: Sagittal section of distobuccal root of the tooth 27; (1) anatomical apex oof distobuccal root of the tooth 27, (2)deformed apical constriction, (3) gutta-percha pin. Hematoxylin- eosin stain, x40 magnification; b-Sagittal section of the apical region of the distobuccal root of the tooth 27: (4) resorption of dentin in the dentin-cement compound, (5) root filling. Staining with hematoxilin-eosin, increase in X400**

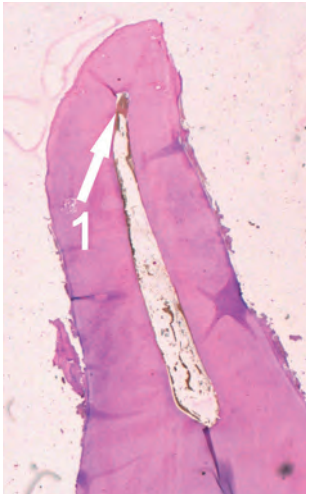

Рис. 8. **Небный корень 27 зуба. Обтурация небного канала до апикального сужения. Окраска гематоксилином-эозином, увеличение х40**

Fig. 8. **The palatal root of tooth 27. The obturation of the palatal canal up to the apical constriction. Hematoxylin- eosin stain, x40 magnification**

Итак, избежать развития хронического апикального периодонтита зуба 27 позволит:

1. Проведение КЛКТ на этапе планирования эндодонтического лечения. По данным трехмерного исследования представляетсявозможным оценить сложную внутреннюю анатомию каналов зуба 27 (особенно строение мезиально-щечных каналов) и топографические взаимоотношения с верхнечелюстным синусом.
2. Отсутствие дефектов обтурации каналов и реставрации коронковой части зуба 27.

СПИСОК ЛИТЕРАТУРЫ / REFERENCES

1. А.К.Иорданишвили, И.Б. Салманов, А.А. Сериков; Отдалённые результаты лечения пульпита и периодонтита; Эндодонтия сегодня 2016, (4).

A.K. Iordanishvili, I.B. Salmanov, A.A. Serikov; Long-term results of pulpitis and periodontitis treatment; Endodontics today 2016, (4).

2. Toomarin L, MoshrefM,Mirkarimi M, Lofti A, Beheshti M. Радикулярная киста первого молочного моляра: история болезни. J Dent. 2011 Autumn;8 (4):213-217.

Toomarin L, MoshrefM, Mirkarimi M, Lofti A, Beheshti M. Radicular cyst of the first temporary molar: medical history. J dent. 2011 Autumn; 8 (4): 213-217.

3. Триголос НН,Фирсова И.В, Македонова Ю.А, Ярошенко НН, Рябко ЕВ. Клиническая анатомия моляров нижней челюсти по данным конусно-лучевой компьютерной томографии. Эндодонтия сегодня 2017 (2):24-28.

3. Trigolos NN, Firsova I.V., Makedonova Yu.A., Yaroshenko NN, Ryabko E.V. Clinical anatomy of molars of the lower jaw according to cone beam computed tomography. Endodontics today 2017 (2): 24-28.

4. Одонтогенный синусит: древняя, но недооцененная причина верхнечелюстного синусита. CurrOpinOtolaryngol Head Neck Surg 2012; 20:24-8.

4. Odontogenic sinusitis: an ancient but underestimated cause of maxillary sinusitis. CurrOpinOtolaryngol Head Neck Surg 2012; 20: 24-8.

5. Э.Н. Когина, Л.П. Герасимова, М.Ф. Кабирова, Н.С. Кузнецова, Л.М. Саптарова. Эффективность применения комплексного метода лечения хронического апикального периодонтита на основании данных клинического, денситометрического, микробиологического

и иммунологического методов исследования. Эндодонтия сегодня 2017 (3):34-40.

5. E.N. Kogina, L.P. Gerasimova, M.F. Kabirova, N.S. Kuznetsova, L.M. Saptarova. The effectiveness of the use of a comprehensive method for the treatment of chronic apical periodontitis based on clinical, densitometric, microbiological and immunological research methods. Endodontics today 2017 (3): 34-40.

6. Ricucci D, Siqueira JF Jr. Биопленки и апикальный периодонтит: изучение распространенности и связи между клиническими и гистопатологическими данными / J Endod 2010;36:1277-1288/

7. Peters LB, Wesselink PR, Buijs JF, van Winkelhoff AJ. Жизнедеятельность бактерий в дентинных канальцах корней зубов при апикальном периодонтите. J Endod 2001;27:76-81.

8. Эндодонтология / Гуннар Бердженхолц; пер. с англ. Под науч. ред. С.А. Кутяева. – М.:Таркомм, 2013. – 408 с.: ил.ISBN 978-5-9904067-1-1 УДК 616.314.1-092ББК 56.6

9. Endodontology / Gunnar Bergenholtz; per. from English Under the scientific. ed. S.A. Kutyaeva. – M.: Tarkomm, 2013.-- 408 pp.: ill. ISBN 978-5-9904067-1-1 UDC 616.314.1-092BBC 56.6

10. 10. Fristad I, Molven O, Halse A. Conservative treatment of apical pathology of previously treated teeth – radiological results after 20-27 years. IntEndod J 2004; 37: 12-18.Sjogren U., Hagglund B., Sundqvis G., Wing K. Факторы, влияющие на результаты эндодонтического лечения //Endod. -1990. – Vol. 16. – P. 31-37.

11. 11. Trope M, Pettigrew J, Petras J, Barnett F, Tronstad L / Differentiation of radicular cysts and granulomas using computed tomography. Endod Dent Traumatol 1989; 69-72.

12. Bergenholtz G, Horsted-Bindsvel P, Reit C. Учебник по эндодонтии. Oxford: Blackwell Munksgaard, 2004.

Конфликт интересов:
Авторы декларируют отсутствие конфликта интересов /
Conflict of interests:
The authors declare no conflict of interests.

Поступила / Article received 17.10.2019

Координаты для связи с авторами /
Coordinates for communication with authors:
Гизатуллина Э.Р. / E.R. Gizatullina
E-mail: elviragizatullina@yandex.ru

DOI: 10.36377/1683-2981-2019-17-4-67-69

Composite layered overlay: micro-invasive approach

Daniele Rondoni
Restorative Odontology, University of Chieti-Pescara, Italy

Abstract

To effectively meet the current function and aesthetic needs of modern dentistry, composites must allow operators to easily replicate layerings without renouncing the restoration effectiveness and durability. This case report describes the composite layered overlay technique restorations of the mandibular posterior teeth that can successfully replace invasive direct restorations.

Keywords: *composite layered overlay, indirect restorations, composite resin restorations.*

For citation: *D. Rondoni. Composite layered overlay: micro-invasive approach. Endodontics today. 2019;17(4):67-69. DOI: 10.36377/1683-2981-2019-17-4-67-69.*

INTRODUCTION

The latest discoveries in dentistry allow us to confirm the fact that occlusal balance and stability are the most precious treasure to be preserved and, in the most serious cases, re-established [1, 2].

The latest diagnostic tools and newest restoration materials allow us to perform both conservative and prosthetic restorations [3]. Such new generation materials guarantee the highest aesthetic standards and thus allow material selection on the basis of its mechanical-physical properties.

The use of new-concept Micerium's Enamel Plus HRI BIO Function plays a fundamental role when dealing with partial layered restorations [4]. Its innovative Bis-GMA and BPA-free formula makes Enamel Plus HRI BIO Function an ideal choice to preserve occlusal balance over time and ensure the highest aesthetic standards.

The top level reached by aesthetic dentistry has boosted massive research on the mechanical properties of materials and their more and more effective response to compression strength. Micro-hybrid composites have proven an ideal option also when treating extensive solutions in the posterior areas using either direct or indirect technique [5]. Enamel Plus Hri BIO Function allows perfect camouflage restorations respectful of the newest E-F-P trend.

The aim of this report is to demonstrate how clinical situations which would have formerly been approached through conventional, invasive solutions – i.e. ceramic crowns – can now be approached through equally reliable indirect, layered composite solutions and adhesive overlays.

Case report

The thirty-three-year-old female patient came to our clinical practice with the old inadequate posterior restorations (fig. 1). Previously vital teeth 45 and 46 were restored with I and II Black's class. After old fillings and caries removal, teeth were prepared for the overlay restorations. Impressions were traditionally taken after preparing the natural elements so as to preserve the dental tissues' health (fig. 2, 3).

The space amount needed to perform composite restorations must never be lower than 1.5 mm overall. Such necessary space is assessed after developing class

Fig. 1. **Initial clinical situation**

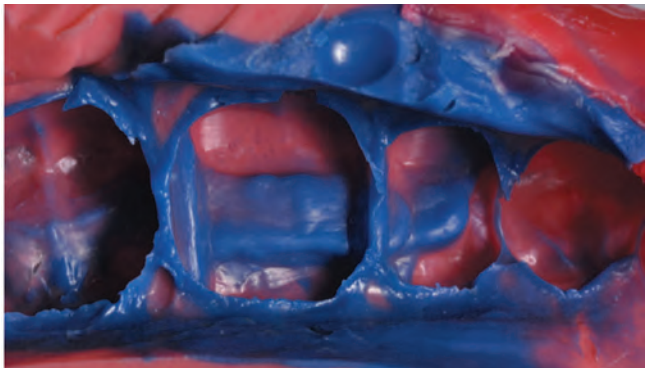

Fig. 3. **Traditional impressions were taken**

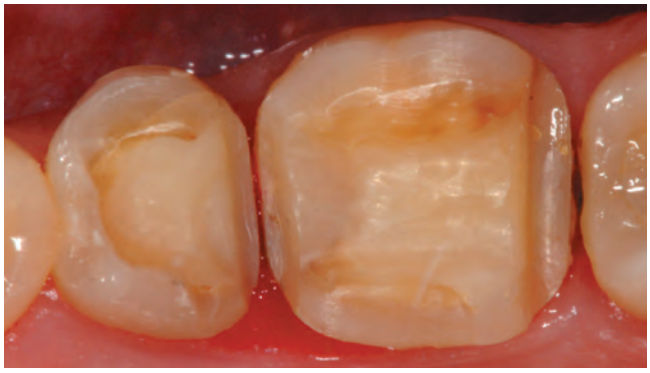

Fig. 2. **Teeth after preparation**

Fig. 4. **Plaster models to control occlusal preparation**

4 white plaster work-models, which are subsequently placed in an articulator (fig. 4).

Once the model has been sectioned and after performing white wax spacing, the first composite layer is applied to seal the finish margin, EF 3 is used for the inner side while UD4 is used for the outer part. Each composite layer must be light-cured for 15 sec (fig. 5).

The external perimeter of the elements is completed through shelling by EF3, following the residual profile (fig. 6). A first functional check-up in the articulator is carried out before proceeding to internal morphological filling (CORE).

The inner nucleus is built with UD3 dentine through cone-technique respecting functional orientation. The occlusal morphology of secondary elements and margin crests is completed with EF3 enamel. Once composite overlay layering is completed a paramount step is post-polymerization for 9 minutes at 80°C min. temperature.

Anatomical finishing is carried out after polymerization and overlays are mechanically polished on the work-model by using SHINE C Paste. Once the elements have been removed – after destroying the model – contact points, insertion and margin are carefully checked on the non-sectioned master model. At the point, some stains (black on brown 2) could be applied to highlight primary grooves (fig. 10).

Layered composite overlays are now finished and ready to be delivered at the dental clinic. After sandblasting the inner surface with 50 micron aluminium oxide in order to facilitate adhesion, delivery will be 'model-free' and requires specifically designed packaging. An interesting element in our restoration is the overlay bonding which is performed by using the same Enamel Plus Hri Bio Function (Micerium) heated composite formerly used in the lab.

DISCUSSION

This micro-invasive approach does not require any complex clinical procedure and proves cost-effective and totally satisfactory for the patient [6]. Making clinical decisions about indirect resin composite restorations is not always easy, especially when the professional is faced with issues related to increased wear of the remaining tooth structure, time and cost without having the clear advantage of longevity compared to direct resin composite restorations.

Fig. 5. **Preparation margin is applied with the composite layer**

Fig. 6. **Completed external edge**

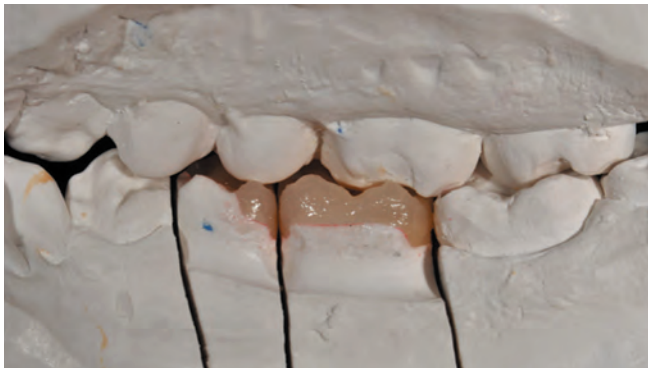

Fig. 7. **Functional check-up**

Fig. 8. **Inner nucleus**

Fig. 9. **Completed secondary anatomy**

Fig. 10. **Second check-up on the master-model**

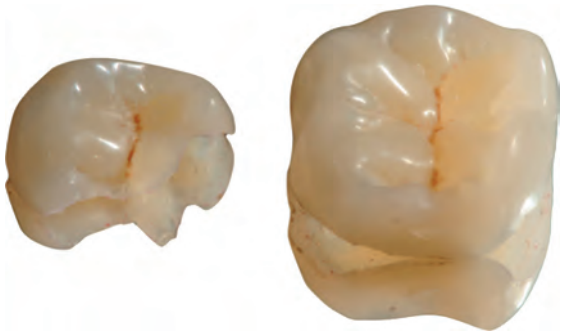

Fig. 11. **Free-model layered composite restorations**

Fig. 12. **Occlusal view of the layered composite restorations in situ**

There are few clinical studies that compare direct and indirect composite restoration [7-9]. According to the results of a review by Hickel and Manhart [10], annual failure rate of composite inlays and onlays ranged from 0% to 11.8%. Concerning direct posterior composite restorations, it has been reported by Manhart et al. annual failure rates from 0, 3% to 4.5%, in an observation period of 3–17 years [11]. Regarding indirect composite restorations, different studies have shown annual failure rates from 1.6% to 4.8% after 5–11 years [12, 13]. Regarding aesthetic aspects, in Pallesen and Qvis [14] showed that 44% of indirects and 33% of directs showed optimal or acceptable color match.

In conclusion, to effectively meet the current function and aesthetic needs of modern dentistry, composites must allow operators to easily replicate layerings without renouncing the restoration effectiveness and durability. Only a deep knowledge of nature, morphology and of the latest materials presently available on the market will make it possible.

REFERENCES

1. Costa A, Xavier T, Paes-Junior T, Andreatta-Filho O, Borges A. Influence of occlusal contact area on cusp defection and stress distribution. J Contemp Dent Pract. 2014 Nov 1;15(6):699-704.
2. Wiens J, Priebe J. Occlusal stability. Dent Clin North Am. 2014 Jan;58(1):19-43. doi: 10.1016/j.cden.2013.09.014.
3. Monaco C, Bortolotto T, Arena A, Krejci I. Restoring Nonvital Premolars with Composite Resin Onlays: Effect of Different Fiber-reinforced Composite Layers on Marginal Adaptation and Fracture Load.J Adhes Dent. 2015 Dec;17(6):567-74. doi: 10.3290/j.jad.a35251.
4. Moldovan M, Balazsi R, Soanca A, et al. Evaluation of the Degree of Conversion, Residual Monomers and Mechanical Properties of Some Light-Cured Dental Resin Composites. Materials (Basel). 2019;12(13):2109. Published 2019 Jun 30.
5. Agbaje L, Shaba O, Adegbulugbe I. Evaluation of the mechanical and physical properties of a posterior resin composite in posterior adult teeth. Niger J Clin Pract. 2010 Dec;13(4):431-5.
6. Decup F, Lasfargues J. Minimal intervention dentistry II: part 4. Minimal intervention techniques of preparation and adhesive restorations. The contribution of the sono-abrasive techniques. Br Dent J. 2014 Apr;216(7):393-400. doi: 10.1038/sj.bdj.2014.246.
7. R.C. Spreafico, I. Krejci, D. Dietschi, Clinical performance and marginal adaptation of class II direct and semidirect composite restorations over 3.5 years in vivo, J. Dent. 33 (2005) 499–507.
8. M.A. Freilich, A.J. Goldberg, R.O. Gilpatrick, R.J. Simonsen, Direct and indirect evaluation of posterior composite restorations at three years, Dent. Mater. 8 (1992) 60–64.
9. J.S. Mendonca, R.G. Neto, S.L. Santiago, J.R. Lauris, M.F. Navarro, R.M. de Carvalho, Direct resin composite restorations versus indirect composite inlays: one-year results, J. Contemp. Dent. Pract. 11 (2010) 25–32.
10. R. Hickel, J. Manhart, Longevity of restorations in posterior teeth and reasons for failure, J. Adhes. Dent. 3 (2001) 45–64.
11. J. Manhart, H. Chen, G. Hamm, R. Hickel, Buonocore Memorial Lecture: review of the clinical survival of direct and indirect restorations in posterior teeth of the permanent dentition, Oper. Dent. 29 (2004) 481–508.
12. M. Thordrup, F. Isidor, Hörsted-Bindslev P: a 5-year clinical study of indirect and direct resin composite and ceramic inlays, Quintessence Int. 32 (2001) 199–205.
13. R.W. Wassell, A.W. Walls, J.F. McCabe, Direct composite inlays versus conventional composite restorations: 5-year follow-up, J. Dent. 28 (2000) 375–382.
14. U.Pallesen, V.Qvist, Compositeresinfillingsandinlays:an11-yearevaluation, Clin. Oral Investig. 7 (2003) 71–79.

Conflict of interests:
The authors declare no conflict of interests.
Article received 19.10.2019

DOI: 10.36377/1683-2981-2019-17-4-70-72

Color and photography in the restorative dentistry. A brief communication about color temperature, dental color and the use of light and photography in dental practice

S. Spanò
P. Messina
G.A. Scardina
Department of Surgical Oncological and Stomatological Disciplines
Via Del Vespro, University of Palermo ITALY

Abstract

Relevance. *Optical properties of dental tissues can be captured by photography, considering the characteristics of the light sources. Therefore photography might become a way to communicate the color and the characterizing aspects of the teeth, reducing the misunderstandings between the dental practice and the laboratory in the project of dental restoration.*

Purpose. *To illustrate some ways of using the current photographic technology to document teeth color correctly, and to be able to communicate it without misunderstandings and to replicate it in a simple way.*

Materials and methods. *The photographs were taken using Nikon D500 digital camera, Nikkor 60 mm 2.8 macro lens, Nikon SB-700 Speedlight flash, natural light diffuser and a reflector panel.*

Results. *Correct precautions in execution of the photographs make it possible to obtain more realistic images and to limit defects in the perception of color, due to the incorrect use of the light sources.*

Conclusions. *Well executed photograph makes it possible to obtain high quality images that can be evaluated in the project of a restoration and in the communication of teeth color and shade, and repeatable color evaluations, although the exact rendering of the color in digital images still has a slight discrepancy between images and natural objects. The visual method is more subject to variables instead.*

Keywords: *Tooth color, tooth shade, photography, photographs, spectrophotometers.*

For citation: *S Spanò, P Messina, G.A. Scardina. Color and photography in the restorative dentistry. A brief communication about color temperature, dental color and the use of light and photography in dental practice. Endodontics today. 2019;17(4):70-72. DOI: 10.36377/1683-2981-2019-17-4-70-72.*

INTRODUCTION

The human eye is able to see colors that belong to the visible spectrum (between 380 nm of red and 760 nm of purple). The color seen is the radiation that the object returns, that is complementary to those that are absorbed.

Optical properties of dental tissues (translucency, opalescence and fluorescence) depend on enamel and dentin, on how these tissues overlap and diffuse light. The translucency of the incisal edge makes it possible to observe the characteristics of the dentinal structure below.

The hue and the chroma are more intense in the cervical regions of the teeth than in the incisal ones.

The appearance of the tooth surface [1, 2] is determined by the horizontal incremental growth lines of the enamel and the vertical developmental lobes of the tooth. This affects the value of the enamel and gives to the teeth a natural appearance. In older teeth the thickness of the enamel decreases and the surface texture of the tooth is less evident. This reduces the value and changes the light reflection: in an old tooth the reflection is more specular, instead in a young one it is more diffused. Over the years, the thickness of the enamel of incisal margins and cusps physiologically wears, because of the daily masticatory activity. The natural difference in color and shade that exists between maxillary incisors and canines will progressively decrease as a function of increasing age [3].

In the middle third and in the cervical third of the tooth, the brightness is generally greater than in the incisal third. In fact, this tends to be more transparent and to absorb more light [4].

The color temperature quantifies the shade of light coming from a source into a temperature expressed in Kelvin (K). The color of an object changes in relation to the light source that illuminates it, and it depends on the different hours of the day, periods of the year and atmospheric conditions.

Although modern technology makes it possible to objectively evaluate color, its perception remains extremely subjective and variable.

The best conditions for finding natural teeth color and shade include the exclusion of external light and a controlled use of light sources that should have temperature between 5000-6000 K. Bright colors can change the perception of color: interior decoration, clothing or makeup should be soft or absent. For example, a red lipstick that is too intense, could make the teeth appear with shades of green, which is the complementary color [5].

The eye perceives better the variations of hue and chroma rather than those of lightness [6]. Taking too long to find the correct tooth shade could strain the eye, therefore the color could be mistaken. It could be better to take a few seconds.

Photography plays a fundamental role in dental practice, as it make it possible to take high quality images and close to the natural tooth. The most important components of the camera, in dental practice, are the lenses and the flashes. Because of the short focal lenght between lens and patient, the most suitable lenses could be the macro lenses, because they can correctly focus on dental arches at a distance of about 10 cm.

Flash light in dentistry should give the tooth three-dimensionality and emphasize the details of the surface

From Fig. 1 to Fig. 3. **Three examples of the same photograph realized with different white balance (in order, natural light, warmer light and cooler light) in female 29 years old subject. The perception of hue and chroma of the teeth changes significantly**

and the characteristic aspects of the tooth. Flashes with direct or diffused light could be used [7].

There are some filters that make some aspects of the tooth stand out better. For example, polarized light filters emphasize the white opaque component of the enamel by blocking the reflected light and reducing or eliminating the brightness of the image. In this way, the dentinal body could be identified more clearly [8].

Digital photo editing programs make it possible to correct the color temperature with white balance, so that objects appear natural and similar to the real ones, taking into account the color temperature of light sources at the time of shooting.

Spectrophotometers or intraoral scanners can help identify hue, chroma and value with a margin of error lower than the visual method [9, 10], even if they are unable to identify fluorescence or other characteristic aspect of the tooth.

MATERIALS AND METHODS

The following photographs were taken using Nikon D500 digital camera, Nikkor 60 mm 2.8 macro lens, Nikon SB-700 Speedlight flash, natural light diffuser and a reflector panel.

CONCLUSION

Well executed photograph makes it possible to obtain high quality images that can be evaluated in the project of a restoration and in the communication of teeth color and shade, and repeatable color evaluations, although the exact rendering of the color in digital images still has a slight discrepancy between images and natural objects. The visual method is more subject to variables instead.

A good approach could be the evaluation of color on several fronts, without been limted by a single method. Aids such as natural light lamps are useful in determining the correct color. Experience and clinical practice allow the dentist to recognize the shade of color more quickly and easily, and the repeatability of the same light conditions during the color relief could give high precision in the determination of the correct color for a personal restoration.

Fig. 4. **Black and white photography emphasize the value of enamel (female 29 years old subject)**

Fig. 5. **Noticeable progression of hue and chroma from maxillary incisors to canines, premolars and molars in female 29 years old subject**

Fig. 6 **and** *Fig. 7:* **red lipstick gives a light gray shades to the gingival tissue (female 24 years old subject)**

Fig. 8 **and** *Fig. 9:* **red lipstick changes color perception; in** *Fig. 9***, the teeth have a very light green shade and the skin seems lighter also (female 56 years old subject)**

Fig. 10 **and** *Fig. 11:* **differences in surface texture between a male 15 years old subject (left) and a male 35 years old subject (right); the surface texture is more evident in the younger subject**

Fig. 12. **Noticeable reduction of the natural difference in tint and chroma between the central incisors and the canines in a female 79 years old subject; also, mirror reflections due to the progressive reduction of the thickness of the enamel are evident**

Communication and repeatability are fundamental aspects in this sector, therefore it might be interesting to develop indications in the future that can allow to drop personal interpretations of color, to achieve a safer and simpler aesthetic success.

REFERENCES

1. P. Magne e U. Belser, in Restauri adesivi in ceramica dei denti anteriori: un approccio biomimetico, Milano, Quintessence Publishing, 2017, p. 82.

2. L. Vanini, F. Mangani e O. Klimovskaia, in Il restauro conservativo dei denti anteriori, Viterbo, ACME, 2015, p. 426.

3. M. E. Falcone, J. R. Kelly e P. Rungruanganut, «In vivo color relationship between the maxillary central incisors and canines as a function of age,» International Journal of Prosthodontics, n. 29, pp. 496-502, Sep-Oct 2016.

4. F. Brenna, L. Breschi, G. Cavalli e et al., in Odontoiatria restaurativa: procedure di trattamento e prospettive future, Milano, Elsevier, 2011, p. 360.

5. R. E. Lombardi, «The principles of visual perception and their clinical application to denture esthetics,» The Journal of Prosthetics Dentistry, n. 29, pp. 358-382, 1973.

6. L. Vanini, F. Mangani e O. Klimovskaia, in Il restauro conservativo dei denti anteriori, Viterbo, ACME, 2015, p. 126.

7. P. Magne e U. Belser, in Restauri adesivi in ceramica dei denti anteriori: un approccio biomimetico, Milano, Quintessence Publishing, 2017, pp. 226-230.

8. L. Vanini, F. Mangani e O. Klimovskaia, in Il restauro conservativo dei denti anteriori, Viterbo, ACME, 2015, pp. 106-107.

9. M. H. Kalantari, S. A. Ghoraishian e M. Mohaghegh, «Evaluation of accuracy of shade selection using two spectrophotometer systems: Vita Easyshade and Degudent Shadepilot,» European Journal of Dentistry, n. 11, pp. 196-200, Apr-Jun 2017.

10. W. F. Liberato, I. C. Barreto, P. P. Costa, C. C. de Almeida, W. Pimentel e R. Tiossi, «A comparison between visual, intraoral scanner, and spectrophotometer shade matching: A clinical study,» Journal of Prosthetic Dentistry, n. 121, pp. 271-275, February 2019.

All the photographs were taken by Salvatore Chiazzese.

Conflict of interests:
The authors declare no conflict of interests.

Article received 14.11.2019